

**MINISTERUL SĂNĂTĂȚII AL REPUBLICII MOLDOVA  
UNIVERSITATEA DE STAT DE MEDICINĂ ȘI FARMACIE  
„NICOLAE TESTEMIȚANU”**

Cu titlu de manuscris

**CZU: [616.65-007.61+616.65-002-036.12]-07-089(043.2)**

**BOBU VICTOR**

**ASPECTE CLINICO-DIAGNOSTICE ȘI CURATIVE ÎN  
TRATAMENTUL HIPERPLAZIEI BENIGNE DE PROSTATĂ  
ASOCIATĂ CU PROSTATITĂ CRONICĂ**

**321.22 – UROLOGIE ȘI ANDROLOGIE**

Autoreferatul tezei de doctorat în medicină

**CHIȘINĂU, 2025**

Teza a fost elaborată în cadrul Catedrei de urologie și nefrologie chirurgicală, IP Universitatea de Stat de Medicină și Farmacie „Nicolae Testemițanu”, la baza IMSP Spitalul Clinic Municipal „Sfânta Treime”.

**Conducător științific:** **TĂNASE Adrian**, dr. hab. șt. med., prof. univ.

**Consultant științific:** **ZOTA Eremei**, dr. hab. șt. med., prof. univ., MC al AȘM

**Referenți oficiali:**

**Bernic Jana**, dr. hab. șt.med., prof. univ.,USMF „Nicolae Testemițanu”

**Axenti Alin**, dr.șt. med., Institutul de Medicină Urgentă

**Componența consiliului științific specializat:**

**Președinte:** **Ghicavii Vitalii**, dr. hab. șt. med., conf. univ.,USMF „Nicolae Testemițanu”

**Secretar:** **Banov Pavel**, dr.șt. med., conf. univ.,USMF „Nicolae Testemițanu”

**Membrii:** **Ghidirim Gheorghe**, dr. hab. șt. med., prof. univ., Academician al AȘM;

**Galescu Andrei**, dr. șt. med., conf.univ., USMF „Nicolae Testemițanu”

**Mustea Anatol** , dr. șt. med., conf. cercet., Institutul Oncologic

Susținerea tezei va avea loc pe 2 aprilie 2025, ora 14.00 sala 205 în ședința Consiliului Științific Specializat D 321.22-24-123 din cadrul IP Universitatea de Stat de Medicină și Farmacie „Nicolae Testemițanu” din Republica Moldova (bd. Ștefan cel Mare și Sfânt 165, Chișinău MD - 2004)

Teza de doctor în științe medicale și autoreferatul pot fi consultate la biblioteca IP Universitatea de Stat de Medicină și Farmacie „Nicolae Testemițanu” din Republica Moldova și pe pagina web a C.N.A.A. ([www.anacec.md](http://www.anacec.md)).

Autoreferatul a fost expediat la ”\_28\_” februarie \_\_\_\_\_ 2025

**Secretar științific al Consiliului științific specializat:**

dr.șt.med., conf. univ.

**Banov Pavel**

**Conducător științific:**

dr.hab.șt.med., prof.univ.

**Tănase Adrian**

**Consultant științific:**

dr.hab.șt.med., Membru corespondent al AȘM

**Zota Eremei**

**Autor:**

**Bobu Victor**

(©Bobu  
Victor, 2025)

## CUPRINS

LISTA ABREVIERILOR.....	3
REPERE CONCEPTUALE ALE CERCETĂRII.....	4
CONȚINUTUL TEZEI.....	9
1. HIPERPLAZIA BENIGNĂ DE PROSTATĂ – ETIOPATOGENIE, CARACTERISTICI CLINICO-DIAGNOSTICE ȘI MORFOLOGICE. ASPECTE ISTORICE ȘI CONTEMPORANE .....	10
2. MATERIAL ȘI METODE: MANAGEMENTUL CERCETĂRII ȘI CARACTERISTICA LOTURILOR INCLUSE ÎN STUDIU .....	10
3. OPȚIUNI DIAGNOSTICE ȘI DE CONDUITĂ MEDICO -CHIRURGICALĂ ÎN HBP VOLUMINOASĂ ȘI PROSTATITĂ .....	13
4. EVALUAREA INDICILOR INTOXICAȚIEI ENDOGENE, STRESULUI OXIDATIV ȘI PROTECȚIEI ANTIOXIDANTE ÎN HBP ȘI APLICABILITATEA CLINICĂ.....	19
5. RELEVANȚE MORFOLOGICE ALE HBP ASOCIATĂ CU PROSTATITĂ ÎN REZOLVARE CHIRURGICALĂ. EVOLUȚIA PERIOADEI DE RECUPERARE.....	21
CONCLUZII GENERALE ȘI RECOMANDĂRI PRACTICE.....	29
BIBLIOGRAFIE SELECTIVĂ .....	31
LISTA LUCRĂRILOR PUBLICATE LA TEMA TEZEI.....	31
ADNOTARE (română, rusă, engleză).....	34

## LISTA ABREVIERILOR

HBP – hiperplazie benignă de prostată
TUR-P – rezecție transuretrală a prostatei
LUTS – Simptome ale tractului urinar inferior (Lower Urinary Tract Symptoms)
PC – prostatită cronică
SN – substanțe necrotice
SMMM – substanțe cu masă moleculară mică
SO – stres oxidativ
SAO – sisteme antioxidante
RLO – radicalii liberi ai oxigenului
IPSS – scorul internațional al simptomelor provocate de adenomul de prostată
QoL - calitatea vieții (Quality of life)
NAG - N-acetil-β-D-glucozaminidaza
DAM - dialdehida malonică
SOD – superoxidismutaza
β-gal - β-galactozidaza
β-glu - β-glucozidaza
CatG – catepsina G
CatD – catepsina D
GPx – glutation peroxidaza

## REPERE CONCEPTUALE ALE CERCETĂRII

**Întroducere.** Simptomatologia tractului urinar inferior (LUTS – lower urinary tract symptoms) afectează în mod semnificativ calitatea vieții bărbaților care suferă atât de hiperplazie benignă de prostată (HBP), cât și de prostatită cronică (PC). PC este diagnosticată la 8-35% din pacienți în intervalul de vârstă de 20-50 ani și la peste 60% la bărbații mai vârstnici. HBP se dezvoltă începând cu vârstă de 40-45 de ani, cauzând probleme de sănătate mari la cei în vârstă de 50-60 de ani și fiind diagnosticată la 8-9 din 10 bărbați în vârstă de peste 75 de ani. Efectiv, este destul de frecventă și rata ambelor patologii. Costul anual al consultației pacienților cu HBP în SUA (4,5 milioane de vizite) se ridică la circa 1,1 miliarde dolari anual [1-4]. Mecanismele de etiologie și de genезă fiziopatologică a HBP și a cancerului de prostată nu au fost încă pe deplin elucidate. Această lucrare are drept scop analiza de ansamblu a aspectelor biologice privind îmbătrânirea prostatei, care se reflectă în modificarea concentrației testosterului (ipoteza umorală), degenerarea vasculară (îmbătrânire fiziologică) și modificări inflamatorii asociate (ipoteza imună). O astfel de abordare permite completarea metodelor existente de tratament, precum și elaborarea strategiilor preventive noi [5, 6]. S-a demonstrat că testosteronul reglează calea oxidului nitric-guanozinică și se știe că deficitul de testosteron induce disfuncția endotelială legată de îmbătrânire. Îmbătrânirea vasculară este o boală inflamatorie vasculară cronică asociată cu stresul oxidativ și disfuncția endotelială, care corelează cu progresia HBP. În literatură de specialitate a fost demonstrată prezența proceselor inflamatorii în cadrul HBP. Aceasta se datorează activării citokinelor proinflamatorii cauzate de senescența celulară, iar epiteliul hiperplazic este îmbogățit cu celule senescente. Semnele inflamației locale au corelat cu HBP simptomatică și agresivitatea cancerului de prostată [7-10].

Având în vedere implicațiile economice și sociale ale HBP, se depun mari eforturi pentru optimizarea managementului HBP cu implementare pe larg a tratamentului minim invaziv: TUR-P, TUI-P, terapia cu laser, vaporizarea kineto-plasmatică, ș.a. Ponderea operațiilor deschise la pacienții care suferă de HBP este sub 5% în țările economic dezvoltate, în jur de 10% în țările Europei de Est și între 54,2% și 73,9% în țări în curs de dezvoltare. Operațiile deschise sunt mijloace de tratament chirurgical cu volumul mare ale prostatei (ex.  $\geq 80-100$  g), prezenței modificărilor inflamatorii locale, precum și a retenției acute de urină. Spre deosebire de metodele minim invazive, frecvența complicațiilor în urma operațiilor deschise rămâne relativ înaltă. În astfel de situații, în mod clar rămâne spațiu pentru perfecționarea metodelor chirurgicale deschise anterior utilizate. Perfecționarea tehnicilor chirurgicale deschise necesită a fi orientate spre reducerea frecvenței complicațiilor postoperatorii, imediat după intervenție și pentru o perioadă

îndelungată, diminuarea aflării postoperatorii în staționar, reabilitarea cât mai rapidă a pacienților și, în general, creșterea calității vieții a pacienților tratați [1, 2, 5, 11, 12].

**Scopul lucrării:** Optimizarea atitudinii diagnostico-curative la pacienții cu hiperplazie benignă de prostată voluminoasă asociată cu prostatita cronică.

**Obiectivele studiului:**

1. Studiarea particularităților clinice și factorilor de risc la pacienții cu HBP voluminoasă asociată cu prostatită cronică, cu indicații privind tratamentul chirurgical deschis.
2. Analiza comparativă a rolului predictiv al parametrilor inflamatorii, ai homeostaziei și ai sistemului antioxidant / stresului oxidativ la nivel local și general, pre- și postoperatoriu pe termen scurt și pe termen lung la pacienții operați deschis cu HBP asociată cu prostatită cronică.
3. Caracterizarea modificărilor morfologice locale, inclusiv a severității inflamației la nivelul componentelor structurale ale HBP și lojei reziduale la pacienții operați.
4. Analiza rezultatelor postoperatorii pe termen scurt și lung la pacienții cu hiperplazie benignă de prostată după adenomectomia deschisă.

**Ipoteza de cercetare** presupune că modificările inflamatorii contribuie la dezvoltarea HBP, jucând un rol important în apariția complicațiilor postoperatorii, în special în caz de asociere cu prostatita cronică. În același timp, un complex de măsuri pentru micșorarea inflamației locale poate reduce riscul complicațiilor postoperatorii cu o influență pozitivă asupra calității vieții pacienților tratați chirurgical deschis, precum și asupra indicatorilor sistemului de sănătate. Pentru confirmarea acestei ipoteze se impune necesitatea confirmării unui șir de concepte:

- Determinarea rolului factorilor clinici și demografici în dezvoltarea și manifestarea clinică a HBP voluminoase cu indicații pentru tratament deschis;
- Concretizarea dinamicii indicilor inflamatori, homeostazici, stresului oxidativ și sistemului antioxidant în perioada preoperatorie, postoperatorie precoce și pe termen lung, la nivel local și sistemic la astfel de pacienți;
- Evaluarea modificărilor morfologice caracteristice pentru HBP voluminoasă preoperator, precum și în loja adenomului în perioada postoperatorie cu stabilirea exactă a rolului modificărilor inflamatorii locale în dezvoltarea adenomului și evoluția ei postoperatorie;
- Analizarea rezultatelor drenării lojei adenomului de prostată din punct de vedere al modificărilor indicilor inflamatorii, hemostaziologici, stresului oxidativ și sistemului antioxidant la pacienții operați.

**Noutatea și originalitatea științifică a rezultatelor obținute** constă în confirmarea prezenței proceselor inflamatorii la nivelul HBP voluminoasă în perioada preoperatorie atât din punct de vedere biochimic, cât și morfologic, precum și în atestarea importanței lor pentru dezvoltarea complicațiilor postoperatorii. De asemenea, s-a demonstrat că drenarea lojei adenomului operat, acționând prin reducerea inflamației locale, contribuie la dispariția mai rapidă a LUTS în perioada postoperatorie, reducerea frecvenței complicațiilor postoperatorii, micșorarea duratei de spitalizare:

➤ A fost demonstrată legătura stânsă între modificările inflamatorii locale, determinate biochimic, și schimbările morfologice inflamatorii depistate prin studiul histologic și imunohistochimic;

➤ În cadrul studiului efectuat au fost examinate în dinamică serul sangvin pre- și postoperator și eliminărilor din loja adenomului operat valorile SN, SMMM ca markeri senzitivi ai endotoxicozei și a reacțiilor catabolice în organism, cu demonstrarea ulterioară a corelației lor cu dezvoltarea HBP asociate cu prostatită cronică. Iar persistența lor în loja adenomului operat a corelat cu dezvoltarea complicațiilor postoperatorii;

➤ Activitatea sporită atât a enzimelor proteolitice, cât și a celor lizozomale în serul sangvin a fost în stânsă legătură cu cea înregistrată la nivelul lojei adenomului operat, iar persistența valorilor lor crescute în perioada postoperatorie având drept rezultat riscul sporit al dezvoltării complicațiilor postchirurgicale;

➤ Investigațiile biochimice ale serului sangvin și lojei adenomului operat au confirmat creșterea activității markerilor stresului oxidativ (SO) ca consecință a dezechilibrului marcat între sistemele generatoare de RLO și sistemele antioxidante (SAO) protectoare, scoțind în evidență rolul lor etiopatogenic în autoîntreținerea și exacerbarea răspunsului inflamator, care influențează progresia HBP;

➤ Examenul histologic al preparatelor adenomului și lojei reziduale ale adenomului operat la pacienții cu HBP voluminoasă asociată cu prostatită cronică a permis clasificarea procesului inflamator local în 5 forme evolutive distincte. În același timp au fost evidențiate 2 variante de proces inflamator la nivelul clivajului nodulului hiperplazic și loja postoperatorie reziduală. Severitatea modificărilor inflamatorii confirmate histopatologic a corelat cu creșterea activității inflamatorii în serul sangvin și în țesutul adenomatos exprimată prin creșterea valorilor SN, SMMM, activității enzimelor proteolitice și lizozomale, agravarea stresului oxidativ și modificările sistemului antioxidant, fapt care constituie o confirmare certă a rolului inflamației

atât în progresia HBP asociate cu prostatită cronică, cât și în dezvoltarea complicațiilor postoperatorii;

➤ Examenul imunohistochimic al preparatelor morfologice examinate a scos în evidență o infiltrație interstițială și glandulară T-limfocitară bogată și B / CD8+ limfocitară dispersată, ceea ce sugerează un răspuns imunologic cronic, care de asemeni este prezent și la nivelul zonei marginale a nodulilor enucleate a HBP și a zonei reziduale de clivaj. Acest tablou morfologic corespunde entității nosologice de „Prostatită marginal pozitivă” care corelează cu complicațiile postoperatorii;

➤ Utilizarea metodei de monitorizare prin aplicarea procedurii de irigare-drenare a lojei adenomului operat prin intervenție chirurgicală deschisă în HBP voluminoasă asociată cu prostatita cronică a permis ameliorarea mai rapidă a simptomatologiei LUTS, micșorarea frecvenței complicațiilor precoce și ulterioare, reducerea duratei de spitalizare, ameliorarea mai rapidă a indicatorilor inflamației, endotoxicozei (valorilor SN și SMMM), enzimelor proteolitice și lizozomale, precum și normalizarea echilibrului prooxidant/antioxidant. Reușita metodei implementate subliniază importanța limitării procesului inflamator ca un factor esențial în dezvoltarea complicațiilor precoce și la distanță după tratamentul medico-chirurgical al HBP voluminoase asociată cu prostatită cronică.

**Problema științifică importantă soluționată** în teză constă în confirmarea prezenței morfologice a inflamației locale în HBP voluminoasă asociată cu prostatită cronică, care corelează cu creșterea activității markerilor endotoxicozei (SN, SMMM), enzimelor proteolitice, lizozomale și dereglările echilibrului prooxidant/ antioxidant în serul sangvin, la nivelul țesutului adenomatos și în loja postadenomectomică. De asemenea, severitatea procesului inflamator la nivelul prostatei operate prin metoda deschisă a corelat direct cu riscul dezvoltării complicațiilor postoperatorii și pe termen lung, persistența simptomelor LUTS după intervenția chirurgicală și durata spitalizării. Implementarea metodei de irigare-drenare a lojei adenomului operat a permis o ameliorare mai rapidă a indicatorilor menționați manifestată prin reducerea intensității inflamației locale, precum și printr-o hemostază locală postoperatorie mai eficientă.

**Importanță teoretică a lucrării științifice actuale** rezidă în prezentarea dovezilor concludente privind existența indubitabilă a unui component inflamator în patogeneză complexă ale HBP voluminoase, asociate în mod deosebit cu prostatită cronică. Caracterul definitiv al acestei concluzii se bazează pe concordanță certă a datelor studiului histopatologic (infiltrație abundentă T-limfocitară însoțită cu prezența dispersată a B- și CD8+ limfocitelor, în special, în regiunea stromei și componentei glantulare (acinar-ductale) și majorarea indicatorilor inflamatori în serul

sangvin, la nivelul țesutului adenomatos și în loja post-adenomectomică (markerii endotoxicozei și stării hipercatabolice - SN, SMMM), creșterea funcționalității enzimelor proteolitice și enzimelor lizozomale, dereglările echilibrului prooxidant/ antioxidant. Din acest punct de vedere se confirmă rolul atribuit citokinelor proinflamatorii și chemokinelor produse de micromediul prostatic ca o verigă importantă a patogenezei hiperplaziei benigne a prostatei care contribuie la acțiunea factorului umoral (în special, nivelul testosteronului) și vascular („îmbătrânirea” vascularizării prostatei). Inflamația locală autosusținută distorsionează răspunsul celulelor prostatei la stimulii hormonal și dereglează sinteza locală a factorilor vasculari trofici și vasoactivi în ansamblu contribuind la o proliferare accelerată a celulelor stromale și progresie mai rapidă a HBP. De asemenea, a fost demonstrată utilitatea potențială a indicatorilor biochimici ai inflamației ca criterii prognostice în aprecierea severității maladiei, dezvoltării și evoluției complicațiilor postoperatorii, precum și în elaborarea măsurilor profilactice.

**Valoarea aplicativă a lucrării** constă în determinarea a 3 direcții posibile de optimizare a managementului HBP voluminoase asociate cu prostatită cronică. În primul rând a fost demonstrat rolul de prognoză privind apariția și intensificarea complicațiilor postoperatorii al indicatorilor biochimici ai inflamației ca SN, SMMM, prezența în creștere a enzimelor proteolitice, enzimelor lizozomale (NAG,  $\beta$ -gal,  $\beta$ -glu, CatG, CatD) și dizechilibrul între factorii prooxidanți (HPL, DAM) și antioxidanți (AAT-DPPH, SOD, CAT, GPO). În același timp, identificarea rolului lor patogenetic al acestora oferă noi posibilități de influențare terapeutică a evoluției procesului inflamator menționat (ex. administrarea medicamentelor cu efect antioxidant sau antienzimatic) fie pentru diminuarea evoluției naturale a HBP, fie ca pentru o mai bună pregătire preoperatorie sau ca parte integrată a tratamentului combinat postoperator în caz de intervenție chirurgicală deschisă. Suplimentar, dat fiind faptul că în cadrul tezei s-a demonstrat utilitatea drenării-irigării lojei adenomului operat în vederea reducerii riscului complicațiilor postoperatorii, această metodă, precum și alte manipulații chirurgicale având ca obiectiv minimizarea proceselor inflamatorii locale pot fi recomandate în cadrul operațiilor deschise a HBP voluminoasă asociate cu prostatită cronică.

**Implementarea practică a rezultatelor studiului științific:** rezultatele obținute au fost implementate în activitatea didactică a Catedrei de Urologie și Nefrologie Chirurgicală a IP USMF „Nicolae Testemițanu”, în activitatea clinică a secției de Urologie, precum și a Laboratorului de morfologie a IMSP SCM „Sfânta Treime”. În baza materialelor tezei au fost obținute 3 brevete de invenție, 7 certificate de inovator IP USMF „Nicolae Testemițanu” și un Certificat seria OS cu drept de autor AGEPI.



**Rezultatele principale ale tezei** au fost prezentate și discutate la următoarele întruniri științifice: A-1 XVII Congres Național al Asociației Române de Urologie (București, România, 2001); a III-a Conferință de Urologie și II-a Conferință de Nefrologie, Dializă și Transplant Renal (Chișinău 2002); al IV-lea Congres de Urologie, Dializă și Transplant Renal, (Chișinău, 2006); al V-lea Congres de Urologie, Dializă și Transplant Renal cu participare internațională (Chișinău, 2011); the 7th South Eastern European Meeting, the 11th Central European Meeting (Timișoara, România, 2011); al VI-a Congres de Urologie Dializă și Transplant Renal cu participare internațională (Chișinău, 2015); al XXXV-lea Congres al Asociației Române de Urologie, (București, 2019) al VII-lea Congres de Urologie, Dializă și Transplant Renal cu participare internațională (Chișinău, 2019); al VIII-lea Congres de Urologie, Dializă și Transplant Renal cu participare internațională (Chișinău, 2023), a 37-a Săptămână Medicală Balcanică, (Chișinău 2023).

**Teza a fost discutată și aprobată** la ședința Catedrei de Urologie și Nefrologie Chirurgicală a USMF „Nicolae Testemițanu” (proces verbal nr. 10 din 04.06.2024) și la ședința Seminarului științific de profil (proces verbal nr. 9 din 03. 07.2024).

**Publicații la tema tezei** cuprind în total 16 lucrări științifice, inclusiv 9 articole și 6 teze, 4 lucrări științifice au fost publicate în reviste internaționale, 5 articole și teze au fost publicate fără coautori.

**Volumul și structura tezei.** Materialele tezei sunt expuse pe 174 pagini, inclusiv: introducere, 5 capitole, sinteza rezultatelor obținute, concluzii generale și recomandări, bibliografia din 274 surse, 8 anexe, 125 pagini dactilografiate de texte de bază, 44 figuri, 25 tabele. Rezultatele obținute sunt publicate în 16 lucrări științifice, inclusiv peste hotare.

**Cuvinte-cheie:** HBP, prostatită, diagnostic clinic, adenomectomie, homeostază, drenarea lojei, biochimie, morfopatologie, imunohistochimie.

## CONȚINUTUL TEZEI

**Întroducerea** vizează argumentarea actualității și importanța problemei care constituie obiectivul cercetării, sunt descrise scopul, obiectivele cercetării, noutatea științifică și originalitatea rezultatelor obținute, valoarea științifică și aplicativă a lucrării, aprobarea rezultatelor științifice obținute și sumarul compartimentelor tezei.

## **1. HIPERPLAZIA BENIGNĂ DE PROSTATĂ – ETIOPATIGENIE, CARACTERISTICI DIAGNOSTICE ȘI MORFOLOGICE. ASPECTE ISTORICE ȘI CONTEMPORANE**

Reprezintă o sinteză detaliată a datelor scoase în evidență în sursele științifice și practice din istoricul problemei și din ultimii ani sub aspect etiologic, patogenetic, economic care cuprind diagnosticul, avantajele și dezavantajele tratamentului medico-chirurgical clasic și prin metoda chirurgicală transvezicală a HBP. Sunt expuse opțiunile conceptuale cu privire la particularitățile HBP în contextul aspectelor contemporane fiziopatologice, biochimice, morfopatologice, ale tacticii medico-chirurgicale și a hemostazei locale pentru soluționarea patologiei în cauză, fiind orientate spre un diagnostic precoce, înaintea apariției complicațiilor. Este argumentată necesitatea unor studii aprofundate a factorilor de risc în dezvoltarea HBP voluminoase, cât și elaborarea unui algoritm de diagnostic precoce în această patologie. Revista literaturii de specialitate a fost îndeplinită în baza studierii bazelor de date științifice: Cochrane Library, Medline, Scopus, NCBI și PubMed, etc.

## **2. MATERIAL ȘI METODE: MANAGEMENTUL CERCETĂRII ȘI CARACTERISTICA LOTURILOR INCLUSE ÎN STUDIU**

Studiul prezent s-a desfășurat în cadrul Clinicii de Urologie cu suportul Laboratorului de histopatologie a IMSP SCM „Sfântă Treime” în colaborare cu Laboratorul Științific de Biochimie și Laboratorul de Morfologie al USMF „Nicolae Testemițanu” în perioada anilor 2011-2022 conform Desingului de studiu desfășurat în V etape, chestionarului elaborat și a anchetelor de evaluare a cercetărilor biochimice și histologice.

Capitolul vizează caracteristica generală a cercetării, direcțiile principale și etapele desfășurării studiului, proiectarea și formularea loturilor de studiu care cuprind un eșantion reprezentativ de 148 cazuri repartizate în 2 grupe: **grupul I** - 98 pacienți cu HBP voluminoasă rezolvată chirurgical, divizați în 2 loturi: **LS1** - lotul de studiu 1 = 49 pacienți cu vârsta medie de  $67,3 \pm 1,1$  ani tratați prin utilizarea procedurii de drenare-irigare a logiei adenomului operat și **LS2** - lotul de studiu 2 = 49 pacienți cu vârsta medie de  $67,6 \pm 1,2$  ani fără drenare-irigare a lojei. În **grupul II** - 50 bărbați divizați în 2 loturi de control: **LC1**=30 bărbați cu vârsta medie de  $65,5 \pm 1,6$  ani, în corelarea hemostazei în ser și **LC2**=20 bărbați cu vârsta medie de  $59,9 \pm 1,2$  ani, fără statut morbid uro-genital, în revizuirea și cercetare a probabilității incidenței HBP și prostatitei la bărbați decedați accidental. Determinarea și evaluarea particularităților clinice, imagistice, testelor citologice, histologice și biochimice, s-au bazat pe examinarea pacienților incluși în loturile citate **LS1 și LS2**, spitalizați și operați în secția de Urologie a IMSP SCM „Sfântă Treime”.

### **Criteriile de includere în studiu:**

- ✓ diagnosticul cert de adenom voluminos de prostată;
- ✓ prezența investigațiilor clinice, paraclinice, imagistice și de laborator;
- ✓ semnarea acordului informat de către pacient pentru abordul transvezical deschis;
- ✓ investigațiile biochimice și morfopatologice;
- ✓ vârsta peste  $\geq 50$  ani;

### **Criteriile de excludere:**

- ✓ prezența sau suspiciuni clinice, imagistice la alte patologii, în special maligne;
- ✓ prezența proceselor chistice-parazitare ale prostatei;
- ✓ suportarea rezeceției transuretrale a prostatei (TUR-P) în anamneză;
- ✓ pacienții cu contraindicații pentru intervenții chirurgicale transvezicale;
- ✓ pacienții care au refuzat sau au solicitat un alt tratament, inclusiv minim invaziv.

### **Metodele de cercetare**

#### **I. Metodele clinice și paraclinice:**

- Metoda de anchetare clinică (studierea retrospectivă și prospectivă a 98 pacienți);
- Metode de studiu clinico-paraclinic (laborator, jetul urinar, testul rectal, evaluare IPSS, QoL, UR, etc.)
- Metoda imagistică și radiografică (USG, TC, SD, UIV)
- Teste intra-operatorii cu aprecierea valorilor cantitative a HBP (HBP voluminos  $> 60g$ ; HBP mediu: între 45-60g; HBP mic:  $< 45g$  [AUA Guideline, part II, 2021] prelevarea conținutului logei în lotul principal;

#### **II. Metode de explorări biochimice în loja reziduală și în serul sanguin:**

- Explorare biochimică a intensității proceselor proteolitice
- Explorare biochimică a activității enzimelor lizosomale
- Explorare biochimică a indicilor stresului oxidativ și sistemul antioxidant

#### **III. Metode ale explorărilor morfologice a HBP și a lojei reziduale;**

- Metoda histologică convențională: testul hematoxină – eozină:, testul van Geison, tricrom Mason
- Metoda imunohistochimică (utilizarea setului de anticorpi: anti-CD3 (markerul pan-T), anti –CD20 (markerul pan-B) anti CD8 (markerul pentru limfocite T8-citotoxic)

#### **IV. Metode de prelucrare statistică a rezultatelor . Utilizarea programul informatic Statistica 7.0 (Statsoft Inc), EXCEL și SPSS 16.0 (SPSS Inc)**

Concomitent cu patologia tractului urinar inferior au fost prezente și alte patologii cronice somatice (Tabelul 2.1). Conform diagnosticului general și rezultatelor din anchete, la pacienții incluși în loturile **LS1** și **LS2** cu frecvențe variate, nu au fost diferențe statistice între loturi ( $>0.05$ ), în 58,2% din pacienți fiind prezente a câte 2 – 3 patologii somatice asociate.

**Tab 2.1. Repartiția afecțiunilor concomitente somatice în HBP**

Comorbiditate	Lotul de studiu 1 (n=49) Vârsta 67,3±1,1		Lotul de studiu 2 (n=49) Vârsta 67,6±1,2		t	p
	cifr. abs	$P_1 \pm ES_1$ (%)	cifr. abs	$P_0 \pm ES_M$ (%)		
Diabet zaharat	7	14,3±5,00	8	16,3±5,28	0.2751	>0.05
Hipertensiune arterială	29	59,2±7,02	28	57,1±7,07	0.2108	>0.05
Cardiopatie ischemică cronică	22	44,9±7,11	23	46,9±7,13	0.1987	>0.05
B.acută respiratorie	3	6,1±3.42	4	8,2±3.92	0.4038	>0.05
B.tract.digestiv	2	4,1±2.83	3	6,1±3.42	0.4504	>0.05
Boala varicoasă	1	2,0±2.00	0	-	1.0000	>0.05

Pe parcursul a 1- 5 ani toți pacienții incluși în studiu au urmat tratament medicamentos pentru HBP conform standardelor existente. Durata medie a tratamentului conservator, în mediu, în **LS1** fiind de 2,5±0,35 ani și în Lotul de studiu 2 **LS2** cu o medie de 3,1±0,54 ani. În perioada preoperatorie pacienții au fost examinați de mai mulți specialiști, privind evoluția clinică a maladiilor comorbide somatice, fiind atestate ca compensate.

#### **Tactici medico-chirurgicale și procedee aplicate în loturile de studiu**

Tactica medico-chirurgicală în rezolvarea HBP a fost parțial diferențiată și a inclus următoarele manevre medico-chirurgicale: **a) tratamentul conservator** - aplicat după complexitatea cazului la perioada intraspitalicească cu o frecvență de 30.6% din cazuri în **LS1** și în 4.1% cazuri la pacienții din **LS2**; **b) tratamentul intervențional paliativ/miniinvaziv** - fiind aplicat în **LS1** la 61,2% (30/49) din cazuri și în lotul - **LS2** la 59,2% (29/49) cazuri care a inclus aplicarea sondei uretrale; epicistostoma deschisă, epicistosoma trocară; **c) tehnici chirurgicale radicale** - adenomectomie, procedee de monitorizare a hemostazei în lojă după adenomectomie: **LS1** - abord transvezical după metoda clasică cu asigurarea monitorizării lojei reziduale după adenomectomie -prin utilizarea procedeeului de drenare-irigare endouretrale a lojei și monitorizare (Figura 2.1-2.2), în **LS2** - abordul transvezical după metoda clasică, fără monitorizarea lojei reziduale, finisată prin suturarea lojei cu comprimarea doar prin balonul sondei Foley (maniera Salivaris), urmate de supraveghere în perioada precoce și tardivă postoperatorie conform ghidurilor internaționale și naționale.

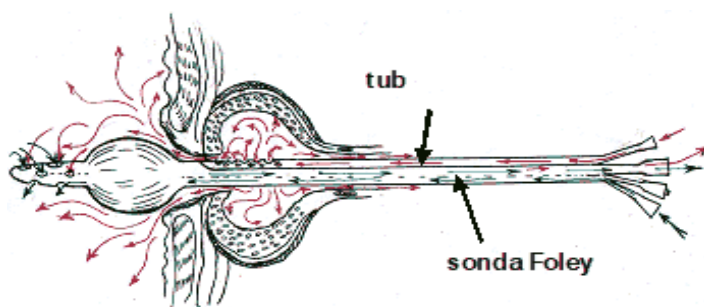


Figura 2.1 Diagrama funcționii dispozitivului de drenare-irigare în segmentul urocisto-prostatic în secțiune longitudinală

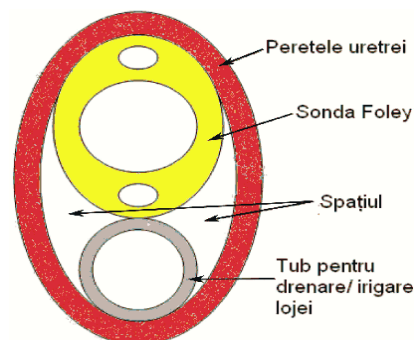


Figura 2.2 Diagrama funcționii dispozitivului la nivel de uretră în secțiune transversală

Cercetările interdisciplinare, în special biochimice în lojă și serul sanguin, la pacienții incluși în Lotul de studiu **LS1** au urmărit studierea și evaluarea homeostazei biochimice locale și generale în determinarea și aprecierea unor indici cu semnificație clinică în monitorizarea pacienților în perioada preoperatorie, postoperatorie și de recuperare.

Cercetarea științifică efectuată reprezintă un studiu prospectiv de caz-control îndeplinit cu scop de precizare a influenței modificărilor inflamatorii asupra dezvoltării HBP, precum și rezultatele tratamentului chirurgical prin metoda deschisă. Studiul de bază a inclus analiza rezultatelor investigațiilor preoperatorii a indicatorilor inflamației, hemostaziologici, stresului oxidativ și a sistemului antioxidant, precum și dinamica evoluției lor postoperatorii la 2 grupe de pacienți cu HBP asociată cu prostatită cronică operați deschis: cu și fără drenare-irigare a lojei adenomului operat.

Evaluarea proceselor inflamatorii, de hemostază, de stres oxidativ și de activitate a sistemului antioxidant a fost efectuată prin intermediul cercetărilor biochimice ale serului sanguin și eliminărilor din lojă reziduală după adenomectomie. Acest studiu a fost completat prin cercetări morfologice a țesuturilor prostatei cu ajutorul metodelor histologice și imunohistochimice. Datele au fost selectate și procesate într-o bază de date utilizând programul Excel, iar pentru cercetare statistică au fost utilizate programe Statistica 7.0 (Statsoft), Excel (Microsoft) și SPSS 16.0 (SPSS).

### **3. OPȚIUNI DIAGNOSTICE ȘI DE CONDUITĂ MEDICO-CHIRURGICALĂ ÎN HBP VOLUMINOASĂ ȘI PROSTATITĂ**

În acest capitol sunt reflectate rezultatele analizate cu referință la profilul clinico-paraclinic și radio-imagistic a HBP, inclusiv în cazurile cu diagnostic dificil, caracteristicile dinamicii funcționale vezico-uretrale și renale în loturile de studiu. De asemenea, este redat

descriptiv și ilustrativ caracteristica distinctivă a tacticii și hemostazei chirurgicale la nivel de lojă în funcție de loturi și este elucidată prioritatea procedurii utilizat de autor privind semnificația de drenare-irigare, în centrul atenției fiind importanța acestuia în reglarea și monitorizarea homeostazei în segmentul cisto-prostatic și la nivelul lojei după adenomectomie.

### 3.1. Caracteristica de prezentare clinică și a complicațiilor în HBP voluminoasă

La internare 73,5% (36/49) din pacienții în **LS1** și 95,9% (47/49) din pacienții în **LS2** au prezentat retenție de urină, cu predilecție la retenția acută de urină (RAU) constituind o medie de câte 57,3±7,07% în ambele loturi, fără diferențe statistice între loturi ( $p>0,05$ ). Diferențe statistice au fost atestate la pacienții cu retenție cronică de urină (RCR), constituind o medie de 38,8±6,96% în **LS2**, comparativ cu **LS1** ( $p<0,05$ ). În 8,2±3,42% din cazuri în **LS1** față de pacienții din **LS2** au prezentat acuze la macrohematurie (Tabelul 3.1).

**Tabelul 3.1. Repartiția pacienților în funcție de sindromul retenției urinei la internare**

Indici	LS1 (n <sub>1</sub> =49) Vârsta 67,3±1,1		LS2 (n <sub>0</sub> =49) Vârsta 67,6±1,2		t	p
	cifr. abs	M <sub>1</sub> ±ES <sub>1</sub> (%)	cifr. abs	M <sub>2</sub> ±ES <sub>2</sub> (%)		
RCU	8	16.3±5.28	19	38.8±6.96	2.5758	<0.05
RAU	28	57.1±7.07	28	57,1±7.07	0.000	>0.05
Macrohematurie	4	8.2±3.42	0	-	1.2310	>0.05
Fără complicații	9	18.3±5.28	2	4.1±2.83	2.0371	<0.05

LUTS cuantificat în stadii, a relevat în ambele loturi de HBP voluminoasă predominarea simptomatologiei testate ca stadiului II - subcompensat cu câte 38,8±6,96% ( $p>0,05$ ) și a stadiului III subcompensat cu o medie de 34,7±6,8% ( $p>0,05$ ) în ambele loturi, stadiul II-III intermediar constituind o medie de 26,5±6,30 % în ambele loturi ( $p>0,05$ ) fără semnificație statistică între loturi, ceea ce confirmă că loturile cu HBP voluminoasă sunt comparabile (Tabelul 3.2).

Evaluarea indicilor specifici **IPSS** și **QoL** între loturi a stabilit un IPSS cu valori crescute în ambele loturi, fără deosebiri între loturi ( $p>0,05$ ), comparativ cu indicele **QoL** care totuși a înregistrat date cu semnificație statistică comparativ între loturi cu valoare de 5% ( $P<0,05$ ). Preoperatoriu indicele calității vieții a înregistrat valori mari în ambele loturi, cu o medie de 5,3 în **LS1** și, respectiv, cu o medie de 5,7 în **LS2**, care redau gradul maximal de suferință a pacienților în ambele loturi de HBP voluminoasă (Tabelul 3.3).

**Tabelul 3.2. Repartiția valorilor medii a indicelui LUTS în funcție de loturi**

Indici LUTS	Loturile de studiu				t	p
	LS1 (n=49) Vârsta 67,3±1,1		LS2 (n=49) Vârsta 67,6±1,2			
	Cif.ab s.	M <sub>1</sub> ±ES <sub>1</sub>	Cif.ab s	M <sub>2</sub> ±ES <sub>0</sub>		

Stadiul II	19	38.8±6.96	19	38.8±6.96	0.0000	>0.05
Stadiul II-III	13	26.5±6.30	13	26.5±6.30	0.0000	>0.05
Stadiul III	17	34.7±6.80	17	34.7±6.80	0.0000	>0.05

**Tabelul 3.3. Repartiția valorilor medii a indicilor specifici în funcție de loturi**

Loturile de studiu						
Indici	LS1 (n=49) Vârsta=67,3±1,1		LS2 (n=49) Vârsta=67,6±1,2		t	p
	M <sub>1</sub> ±ES <sub>1</sub>	M <sub>2</sub> ±ES <sub>2</sub>				
IPSS	27,5±0,35	28,4±0,36	1.7925	>0.05		
QoL	5,3±0,11	5,7±0,12	2.4572	<0.05		

Prin urmare, estimarea severității manifestărilor clinice a HBP și a evoluției complicațiilor prin coraportul IPSS:QoL ne demonstrează că în ambele loturi s-a stabilit prezenta gradului III de severitate a maladii ce reflectă evoluția complicațiilor cronice și a celor acute în segmentul inferior vezical-prostatic.

La 38,8% (38/98) din numărul total de pacienți sau depistat patologii concomitente ale sistemului urogenital, așa ca pielonefrita cronică, cistita cronică, calculi intravezicali, urolitiază renală. Printre cele mai frecvente complicații ale sistemului urogenital a constituit pielonefrita cronică, cu o incidență în **LS1** de 24,5±6,14% cazuri și de 28,6±4,46% cazuri în **LS2**, fără diferențe statistice între loturi (Tabelul 3.4).

**Tabelul 3.4. Repartiția patologiilor concomitente în sistemul urogenital**

Comorbiditate regională	Loturile de studiu				t	p
	LS1 (n=49) Vârsta=67,3±1,1		LS2 (n=49) Vârsta=67,6±1,2			
	cifr. abs	P <sub>1</sub> ±ES <sub>1</sub> (%)	cifr. abs	P <sub>2</sub> ±ES <sub>2</sub> (%)		
Pielonefrita cronică	12	24.5±6.14	14	28.6±4.46	0.4601	>0.05
Cistita cronică	2	4.1±2.83	3	6.1±3.42	0.4504	>0.05
Calculi intravezicali	2	4.1±2.83	2	4.1±2.83	0.0000	>0.05
Urolitiază renală	2	4.1±2.83	1	2,2±2.00	0,6056	>0.05

A fost demonstrat faptul că pentru pacienții cu HBP voluminoasă asociată cu prostatită cronică este caracteristică o rată înaltă a infecțiilor urinare active. S-a constatat că urocultura a fost mai frecvent pozitivă în **LS1**, cu 57,1±7.07%, în comparație cu 16,3±5,28% % în **LS2** în pofida similitudinii parametrilor demografici. Aceste rezultate corespund în mare măsură cu o severitate mai mare a manifestărilor clinice în **LS1** raportate anterior. Agenții bacterieni, atestați în ambele loturi au fost: *E.coli* cu 30,5% (11/36); *Specii Klepsiela* -27,8 % (10/36); *Stafilococcus aureus* – 16,7% (6/36); *Specii Proteus* – 11,1% (4/36), *Specii de enterococcus* -5,6%(2/36); *Specii Acinetobacter* și alte specii bacteriene -8,3% (3/36). Preoperator pacienții cu bacteriurie au

beneficiat de tratament antibacterian și antiinflamator conform uroculturei-antibioticogramei și protocoalelor naționale.

Analiza generală a sângelui periferic în ambele loturi a oferit date ne semnificative statistice între loturi, cu excepția leucocitelor, care au înregistrat o semnificație statistică de  $7,24 \pm 0,32$  în **LS1** și  $6,99 \pm 0,27$  **LS2** ( $p < 0,001$ ).

Estimarea datelor medii ale parametrilor biochimici, privind nivelul ureei, creatininei, protrombinei și fibrinogenului în serul sanguin a scos în evidență valori fără devieri semnificative de la limitele normei și importanță statistică între loturi, cu excepția protrombinei, notificând o semnificație statistică ( $p < 0,001$ ) atestând variabile medii de  $85,18 \pm 0,98$  în **LS1** și  $95,69 \pm 0,86$  în **LS2**.

Astfel, evaluarea clinică și paraclinică la momentul adresării și spitalizării a constatat predominarea simptomatologiei retenției de urină în ambele loturi, cu predilecție acută urmată cu complicații a segmentului vezical-prostatic, atestate corespunzător gradului III a severității maladii în ambele loturi, fără diferențe statistice între loturi ( $p > 0,05$ ).

### 3.2. Diagnosticul și considerațiunile privind explorarea radioimagică a HBP

Examenul imagistic (USG) în ambele loturi a stabilit că majoritatea pacienților sufereau de o HBP voluminoasă cu valori medii de  $96.53 \text{ cm}^3$  și o medie a nodulilor de  $21.73 \pm 5.11$  în **LS1** și de  $99.18 \text{ cm}^3$  cu o medie a nodulilor de  $10.14 \pm 3.13 \text{ cm}^3$  în Lotul de studiu 2 (**LS2**), fără diferențe statistice între loturi ( $p > 0,05$ ). Evaluarea ecografică a urinei reziduale a constituit o medie de  $172.6 \pm 11.41 \text{ ml}$ . în **LS1** și de  $184.4 \pm 12.12 \text{ ml}$  în **LS2** (Tabelul 3.5).

**Tabelul 3.5. Valorile medii ale parametrilor imagistici**

Parametrii	Loturile de studiu		t	p
	LS1 (n <sub>1</sub> =49)	LS2 (n <sub>0</sub> =49)		
	Vârsta $67,3 \pm 1,1$ $M_1 \pm ES_1$	Vârsta $67,6 \pm 1,2$ $M_2 \pm ES_2$		
<b>Volumul prostatei ( cm<sup>3</sup>)</b>	$96.53 \pm 6.12$	$99.18 \pm 6.14$	0.3057	>0.05
<b>Volumul nodulilor ( cm<sup>2</sup>)</b>	$21.73 \pm 5.11$	$10.14 \pm 3.13$	1.9341	>0.05
<b>Urina reziduală (ml)</b>	$172.6 \pm 11.41$	$184.4 \pm 12.12$	0.7089	>0.05

Conform datelor ecografice, volumul prostatic a variat între  $50 - 70 \text{ cm}^3$  în 17,3% (17/98) din cazuri la o incidență de 53,1%(52/98) în limitele de  $71 - 100 \text{ cm}^3$  fără semnificație statistică între loturi ( $p > 0,05$ ). La 29,6% (29/98) din pacienți s-a constatat un volum prostatic de peste  $101 \text{ cm}^3$ , dar fără semnificație statistică între loturi.

Concomitent cu prezența HBP, în 42,9% (42/98) din numărul total al pacienților, cu o frecvență de 24,5% (24/98) cazuri în **LS1** și 18,4%(24/98) din cazuri în **LS2** s-au atestat particularități ecografice de diversă intensitate. În cazurile de depistare ecografică a asocierii



HBP voluminoase și prostatită, cele mai afectate grupe de vârstă au fost în ordine descrescătoare: 70-79ani - 8,2%; > 60-69 ani -7,1%; > 50-59 ani - 5,1% și 1,0% la vârsta de 80-89, fiind justificată de predominarea HBP voluminoasă care apar la aceste categorii de vârstă. Cazuistica complexității HBP prin examenul la tomografie computerizată (TC) a contribuit la depistarea diverticulului vezicii urinare la 2 pacienți cu vârsta de 58 și 62 ani din **LS1** de studiu (Figura.3.1).

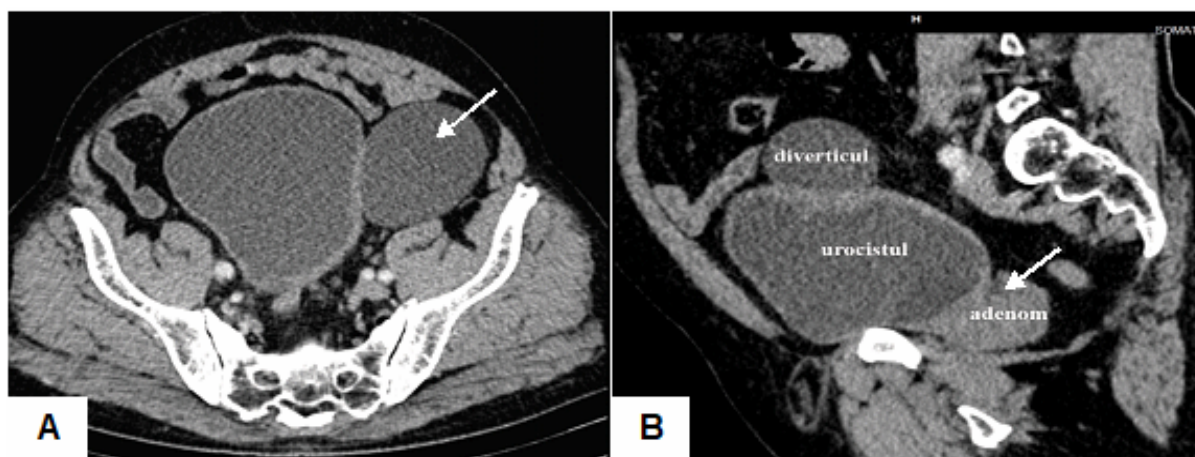


Figura 3.1. Aspect de ansamblu a TC.: A) Diverticul antero-lateral (săgeată) al v/urinare; B) Nodul hiperplazic prostatic voluminos (săgeată) în complicații cu RCU și diverticulul a v/urinare. *Figură B publicată anterior [33]*

### 3.3. Caracteristica distinctivă a manevrelor medico-chirurgicale și de monitorizare a lojei

Tactica medico-chirurgicală în rezolvarea HBP voluminoase între loturi a fost parțial diferențiată, fiind aplicată conform ghidurilor internaționale și naționale, utilizând procedee paliative și abordări intervenționale clasice (tratament conservativ, chirurgical paliativ și chirurgical radical), completate prin procedeu pentru monitorizarea proceselor de hemostază la nivelul lojei după adenomectomie în **LS1**.

Tratamentul conservativ în perioada intraspitalicească s-a aplicat în funcție de complexitatea cazului fiind administrat la pacienții din **LS1** în decurs  $2,5 \pm 0,35$  zile și în **LS2** în decurs de  $3,1 \pm 0,54$  zile în conformitate cu protocolul național. Tratamentul intervențional paliativ/mini-invaziv s-a aplicat în 65,3 % (32) din cazuri în lotul - **LS1** și în 55,1% (27) din cazuri la pacienții din lotul - **LS2** (Tabelul 3.6).

**Tabelul 3.6. Repartiția tacticii medico-chirurgicale intervenționale paliative**

Tactici medico-chirurgicale paliative	LS1 (n <sub>0</sub> =49) Vârsta 67,3±1,1		LS2 (n <sub>0</sub> =49) Vârsta=67,6±1,2		t	p
	cifr. abs	P <sub>1</sub> ±ES <sub>1</sub> (%)	cifr. abs	P <sub>2</sub> ±ES <sub>2</sub> (%)		
Sonda uretrală	27	55.1±7.11	7	14.3±5.00	4.6956	<0.001
Epicistostoma deschisă	3	6.1±3.42	17	34.7±6.80	3.7575	<0.001
Epicistostoma trocară	2	4.1±2.83	3	6.1±3.42	0.4504	>0.05

Statistic nu sa atestat un paralelism după numărul de pacienți și metoda de tratament paliativ aplicată, fiind stabilite diferențe statistice între loturi dintre cataterizarea transuretrală și epicistostomia deschisă ( $p < 0,001$ ) datorită tipului și gradului a RAU.

Tactica chirurgicală utilizată a fost direcționată spre rezolvarea eficace a adenomectomiei în HBP voluminoasă: asigurarea hemostazei la nivelul lojei, a decompresiei, drenării și îmbunătățirii circulației interstițial-umorală, limfodrenajului adecvat în zona plăgii și țesuturilor adiacente; Evaluarea posibilității de drenare și manipulare nemijlocită a anesteziei și de tratament local la nivelul lojei pentru elaborarea unor markeri biochimici comparativi în eliminările din lojă și serul sanguin în optimizarea perioadei intra - și postoperatorii (Figura 3.2.-3.3).

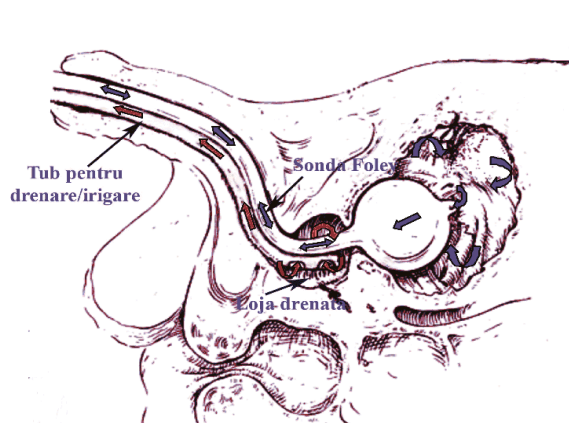


Figura 3.2. Diagrama funcționalității sistemului de drenare-irigare aplicat în intervențiile de andenoectomie în **LS1**

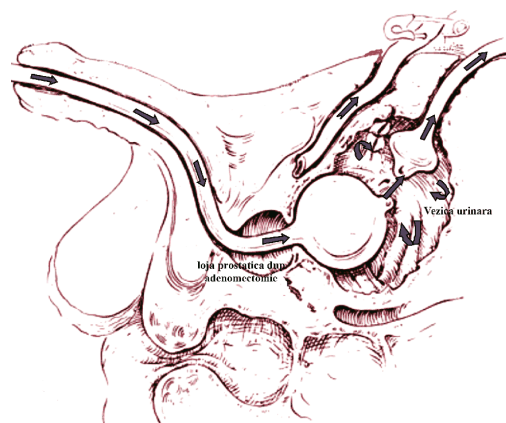


Figura 3.3. Diagrama funcționalității sistemului de drenare-irigare aplicată în adenomectomie în **LS2**

Procedeeul propus s-a bazat pe faptul că în canalul uretrei are loc interacțiunea fluidului biologic cu pereții cilindrului cateterului (tubului), care depinde de tensiunea superficială a stratului fluidului biologic de la interfața cu pereții cilindrului.

Durata intervenției chirurgicale în **LS1** a constituit în mediu  $66,5 \pm 2,57$  min, iar în **LS2** a fost de  $92,5 \pm 0,88$  min ( $p < 0,001$ ). Hemoragia intraoperatorie în **LS1** a fost de  $126,0 \pm 5,99$  ml, iar în **LS2** -  $246,0 \pm 4,13$  ml ( $p < 0,001$ ). Irigarea vezicii urinare s-a efectuat în decurs de 2 – 3 zile cu controlul conținutului și funcționării tubului de drenaj a lojei și cateterului Foley. Cateterul Foley și tubul de drenaj s-a înlăturat peste 6-7 zile de la aplicarea intraoperatorie. Examinările efectuate în timpul monitorizării prin *testul Rivalta* (reacția Rivalta) în **LS1** a fost pozitiv în  $67,3 \pm 6,70\%$  din cazuri. Examinările citologice a precipitatului din *testul Rivalta* și a frotiului din lojă nu au depistat prezența unor agenți *gram negativ* sau *gram pozitiv*, și nici componente atipice, iar activitatea inflamatorie și detersivă a înregistrat o diminuare de la 3-4 zi după intervenție.

La pacienții din **LS2** s-a utilizat irigarea închisă a vezicii urinare în decurs de 3-4 zile, în unele cazuri până la 5-6 zile și mai mult. Înlăturarea sondelor de asemenea a înregistrat valori diferite, constituind în mediu în **LS1** de studiu  $7,5 \pm 0,22$  zile și respectiv  $11,1 \pm 0,56$  zile în **LS2**, fiind confirmate statistic ( $p < 0,001$ ).

#### **4. EVALUAREA INDICILOR INTOXICAȚIEI ENDOGENE, STRESULUI OXIDATIV ȘI PROTECȚIEI ANTIOXIDANTE ÎN HBP ȘI APLICABILITATEA CLINICĂ**

Rezultatele obținute prin evaluarea particularităților enzimaticice proteolitice, lizosomale și intensității reacțiilor de oxidare cu radicali liberi și statusului antioxidant au stabilit prezența unor interdependențe directe dintre activitatea acestora în serul sanguin și în eliminările din loja postoperatorie. Acești indici au servit drept biomarkeri valoroși în aprecierea eficacității tacticii de tratament medico-chirurgical general și local, precum și pentru elaborarea măsurilor de prevenție a bolii.

##### **4.1. Caracteristica enzimelor proteolitice în eliminările din loja chirurgicală și serul sanguin**

Datele obținute în actualul studiu privind modificările proteinei totale (PT), indicilor SN, SMMM în serul sanguin și eliminările din lojă la pacienții cu diagnosticul de HBP incluși în **LS1** și la bărbații practic sănătoși incluși în **LC-1** sunt expuse în Tabelului 4.1.

**Tabelul 4.1. Modificările PT, indicilor SN, SMMM în serul sanguin și eliminările din lojă**

Parametrii studiați	Loturile de studiu			
	LS1 (n=49) Vârsta $67,3 \pm 1,1$ ani			LC-1 (n=30) Vârsta $65,5 \pm 1,6$ ani
	În serul sanguin		În eliminări din lojă	
	pre-operator (primele 60min)	post-operator la 24 ore	post-operator la 24 ore	
Proteina totală g/L	$53,4 \pm 4,22^{**}$ (78%)	$49,8 \pm 6,04^{**}$ (73%)	$51,7 \pm 6,27^*$ (75%)	$68,6 \pm 2,45$ (100%)
SN u/c	$2,52 \pm 0,51^{**}$ (257%)	$2,97 \pm 0,64^{**}$ (303%)	$3,48 \pm 0,62^{**}$ (355%)*	$0,98 \pm 0,12$ (100%)
SMMM u/c	$28,4 \pm 3,24^{***}$ (225%)	$27,0 \pm 4,16^{**}$ (214%)	$34,4 \pm 3,65^{***}$ (243%)	$12,6 \pm 1,43$ (100%)

Notă: diferență statistic semnificativă: a) față de lotul martor **LC-2** \* -  $p < 0,05$ ; \*\* -  $p < 0,01$ ; \*\*\* -  $p < 0,001$ ; b) în eliminări din lojă față de etapele pre-operator și post-operator, \* -  $p < 0,05$ .

Astfel, conform datelor din tabelul 4.1., creșterea SN și a SMMM sanguine în serul sanguin la etapele pre - și postoperatorii este o consecință a prezenței și persistării sindromului de intoxicație în evoluția HBP. Luând în considerație și valorile maxime a acestor indici în eliminările din lojă, unde valorile SN au constituit  $3,48 \pm 0,62$  u/c și ale SMMM -  $34,4 \pm 3,65$  u/c,

parametrii evaluați pot servi drept markeri predictivi a creșterii procesului de intoxicație endogenă și indică intensitatea reacțiilor catabolice în organism atât în perioada preoperatorie cât și postoperatorie.

Conform rezultatelor obținute, nivelul proteazelor în eliminările din lojă se mențin la valori crescute, similare celor înregistrate la etapa preoperatorie și postoperatorie de cercetare. Excepție constituie proteazele neutre, valorile cărora practic s-au dublat ( $1220,7 \pm 133,8$ ) în raport cu indicii semnalati până la intervenție ( $554,6 \pm 36,7$ ) și după intervenția chirurgicală ( $516,4 \pm 81,4$ ), aceste valori fiind statistic concludente ( $p < 0,001$ ).

Evaluarea proteazelor în componentul eritrocitar în sânge și a celui din eliminările din lojă a atestat predominarea proteazelor neutre  $76,02 \pm 6,45 \mu\text{M tyr/g.Hb}$ . În perioada postoperatorie sa marcat o descreștere până la  $53,77 \pm 3,82 \mu\text{M tyr/g.Hb}$  ( $p < 0,05$ ) și semnificativă de  $20,05 \pm 0,0 \mu\text{M tyr/g.Hb}$  în coraport cu valorile de normă. Proteazele acide și alcaline s-au menținut la valori ridicate comparativ cu valorile normei.

Rezultatele comparative obținute prin determinarea activității enzimelor lizozomale în ambele loturi **LS1** și **LC-1**, au constatat că HBP induce creșterea considerabilă a activității enzimelor lizosomale studiate și majorarea valorilor ale NAG,  $\beta$ -gal,  $\beta$ -glu, a catepsinei CatG și CatD în procesul inflamator coexistent cu destabilizarea membranelor celulare. Intervenția chirurgicală influențează în mod variat activitatea enzimelor lizozomale (EL), provocând în perioada postoperatorie activizarea FA, menținerea valorilor ridicate, în mod similar ca cele înregistrate preoperatoriu  $\beta$ -gal,  $\beta$ -glu, CatG cu valori în creștere ale NAG în serul sanguin și în lichidul din lojă, cu reducerea nivelului catepsinei CatD,  $\beta$ -glucuronidazei și arilsulfatazelor A și B.

#### **4.2. Caracteristica modificărilor oxidării cu radicali liberi și ale sistemului antioxidant**

Rezultatele obținute în studiu și prin prelucrarea statistică a indicilor peroxidării lipidice (LS1) și a SAO în serul sanguin și în eliminările din lojă de la pacienții examinați în loturi s-au obținut unii markeri ai sistemului oxidativ OS și antioxidant SAO la bărbați cu vârsta medie de  $67,3 \pm 1,1$  ani. Rezultatul analizei peroxidării lipidelor a dovedit că nivelul DAM este semnificativ majorat în serul sanguin la pacienții cu HBP. Astfel, la pacienții din **LS1**, produsul final al peroxidării lipidelor – DAM este semnificativ mai mare la etapa preoperatorie, înregistrând valori de  $20,9 \pm 3,52$  și o creștere în perioada postoperatorie precoce, atingând valorile de  $21,6 \pm 4,38$  în serul comparativ cu cel din grupul de control (**LC-1**), confirmat statistic ( $p < 0,05$ ).

O trăsătură atestată la pacienții în **LS1** a constituit-o indicii SO care în eliminările din loja postoperatorie după adenomectomie, au înregistrat valori majore -  $22,5 \pm 5,24$ , dar puțin diferite de cele înregistrate în serul sanguin testate pre – și postoperatoriu.

Activitatea principalelor enzime antioxidante, ca: SOD, catalazei, GPx la pacienți cu HBP este scăzută cu 33-45% în serul sanguin în perioada pre- și postoperatoriu, comparativ cu cea atestată la pacienții din **LC-1**. Excepție constituie doar creșterea reală a activității  $\gamma$ -GPT (gama-glutamyltranspeptidaza) preoperatoriu, înregistrând în serul sanguin valori de  $29,20 \pm 3,24$  iar postoperator în eliminările din loja adenomului după 24h, constituind  $32,04 \pm 3,64$ , diferența fiind confirmată statistic ( $p < 0,05$ ).

Prin urmare, intensificarea SO poate fi indusă de supraproducția de radicali liberi sau scăderea inactivării radicalilor liberi de către enzimele antioxidante: SOD, catalaza, GPx. Nivelul crescut de radicali liberi sunt, de asemenea, însoțite de valori ridicate ale DAM, un produs al peroxidării lipidelor la pacienții cu HBP la etapa preoperatorie, comparativ cu lotul de control (**LC-1**). De remarcat, că rezultatele studiului realizat, arată că indicii stresului oxidativ la pacienții cu HBP din **LS1** au fost majorați în faza preoperatorie față de persoanele incluse în **LC-1**. După intervenția chirurgicală, în eliminările din loja postoperatorie s-au înregistrat valori sporite ale indicilor SO, în special ale DAM -  $22,5 \pm 5,24$ , similare celor din serul sanguin pre – și postoperator  $20,9 \pm 3,52$  și  $21,6 \pm 4,38$ , respectiv. SO care s-a manifestat prin dezechilibrul între sistemele generatoare de radicali liberi ai oxigenului, pe de o parte, și SAO protectoare, pe de altă parte, pot alcătui un element patogen important și informativ în autoîntreținerea și exacerbarea răspunsului inflamator care influențează evoluția HBP atât pre- cât și postoperatoriu și este important în elaborarea strategiilor de tratament a pacienților cu HBP, conduita pacienților la etapa intraoperatorie și postoperatorie.

## **5. RELEVANȚE MORFOLOGICE ALE HBP ASOCIATE CU PROSTATITĂ ÎN REZOLVARE CHIRURGICALĂ. CARACTERISTICA EVOLUȚIEI PERIOADEI DE RECUPERARE**

Studiul științific a derulat în două etape și prezintă rezultatele unei cercetări a morfologiei HBP voluminoase, direcționate spre estimarea unor relevanțe histologice privind aspectele de morfogeneza și morfopatologie a HBP voluminoase și ale inflamației ca factori predictivi în determinarea și evaluarea repercusiunilor inflamatorii coexistente la nivelul nodulilor și a zonei de enucleere.

Un obiectiv important l-a constituit studiul de cercetare în examinarea histologică cu estimarea particularităților proceselor patologice la nivelul HBP și în special a profilului celular

inflamator și imunohistochimic a fenotipului celular limfocitar. O altă direcție în atingerea obiectivelor a fost trasată în determinarea particularităților morfologice a zonei periferice a nodulului și a zonei reziduale ale prostatei la nivelul lojei chirurgicale după adenomectomie, care totuși are o semnificație eficientă în evoluția optimă a perioadei postoperatorie și de recuperare..

De o importanță nu mai puțin semnificativă a cercetării histologice, întru evaluarea probabilității incidenței și riscului HBP și prostatitei a constat în examinarea prostatelor de la un grup de bărbați fără simptomatologie urologică în anamnestical vieții ce a inclus perioadele de vârstă între 24 și 86 ani .

### 5.1. Caracteristica morfologică a hiperplaziei nodulare benigne a prostatei cu aspecte de morfogeneză

În funcție de lobii prostatei, la 64,3% (63/98) din pacienți structurile nodulare ale HBP au afectat preponderent ambii lobi și în 35,7% (35/98) cazuri cu implicarea a trei lobi - lobilor laterali și mediu. În 83,7% (82/98) din cazuri nodulii în ambele loturi **LS1** și **LS2** au înregistrat o greutate de 70-120g, iar în 16,3% (16/98) cazuri în limitele a 180-250g. În funcție de vârstă, dimensiunile și greutatea nodulilor în ambele loturi nu au atestat o oarecare dependență.

Rezultatele studiului prostatelor din **LC-2** la examenul macroscopic în 25,0% (5/20) din cazuri a atestat o prostată mult sau mai puțin la limita de normă, iar în 75,0% (15/20) din cazuri incidental s-a constatat prezența proceselor patologice, din care cu o incidență de 45,0% (9/20) din cazuri fiind depistate structuri nodulare ale HBP și în 30% (6/20) din cazuri diverse dereglări incerte de structură, inclusiv edem. În prezența nodulilor HBP cu o frecvență de 25%(5/20) s-au înregistrat noduli cu dimensiuni de 1,8x3,0 cm și 2,6x3,5 cm, în 10% (2/20) cu dimensiuni de 4,3x3,3 cm și la 10% (2/20) de cazuri noduli în limitele a 4,4x5,6 cm.

**Tabelul 5.1. Repartiția HBP după volumul morfologic în funcție de loturi și vârsta medie**

Indici (V-cm <sup>3</sup> )	Loturile de studiu cu HBP rezolvat și incidental		
	LS1 (n=49) Vârsta 67,3±1,1	LS2 (n=49) Vârsta 67,6±1,2	LC-2 (n=20) Vârsta 59,9±3,3
V mic ≤30- cm <sup>3</sup>	-	-	5 (25,0%)
V mediu 30-80 cm <sup>3</sup>	8 (16,33%)	9 (18,36%)	2 (10,0%)
V mare 80-250 cm <sup>3</sup>	27 (55,10%)	25 (51,02%)	2 (10,0%)
V gigant ≥ 250 cm <sup>3</sup>	12 (24,49%)	14 (28,57%)	-
Maximum =350,23- 499,44 cm <sup>3</sup>	2 (4,08%)	1 (2,04%)	-

Cercetările histologice efectuate în toate trei loturi **LS1 - LS2** și în **LC-2** au stabilit că structura și textura parenchimului nodulilor în HBP atât globală cât și la limita enucleării depinde de compoziția țesuturilor și componentei celulare de tip extrinsec și intrinsec, inclusiv predominante, particularitățile proliferativ-hiperplazice și ale proceselor asociate.

În nodulii HBP, în funcție de loturi, cu o frecvență de 63,3% (31/49) în **LS1** și 46,9%(23/49) în **LS2**, în prezența proceselor hiperplazice glandulare/adenomatoase la nivelul septurilor lobulare și interlobular în cazurile cu o activitate mai latentă a hiperplaziei lobulare s-a atestat formarea unor noi lobuli proliferativi din stroma miofibrilă de tip fibro-glandulari sau acinari-glandulari cu activitate hiperplazică, frecvent asociate cu prezența inflamației cronice (Figura 5.1 - 5.2).

Activitatea hiperplazică sau proliferativă cu formarea a noi lobuli primari sau a noilor noduli aparenți în aria țesutului muscular sau fibrilar-muscular sau caracterizat prin apariția unui mic complex din 1-2-3 acinusuri, cu remultiplicate în progresie. Adiacent acestor structuri acinare frecvent fiind prezente procese inflamatorii limfocitare de la discret sa dispersat și până la aspectul de formă pseudofoliculară. Țesuturile fibro-musculare adiacente micronodulului nou format, inclusiv în aria unor noduli miomatoși sau lobuli glandulari sunt mai dense, iar în prezenta activării procesului inflamator acestea devin mai laxe asociate cu reducerea structurilor musculare cu condensare și transformare în țesut conjunctiv care treptat devin predominant, iar cu remultiplicarea acinusulor preia aspectul de septuri, structurile acinare fiind urmate de rețeaua vasculară (Figura 5.7B)

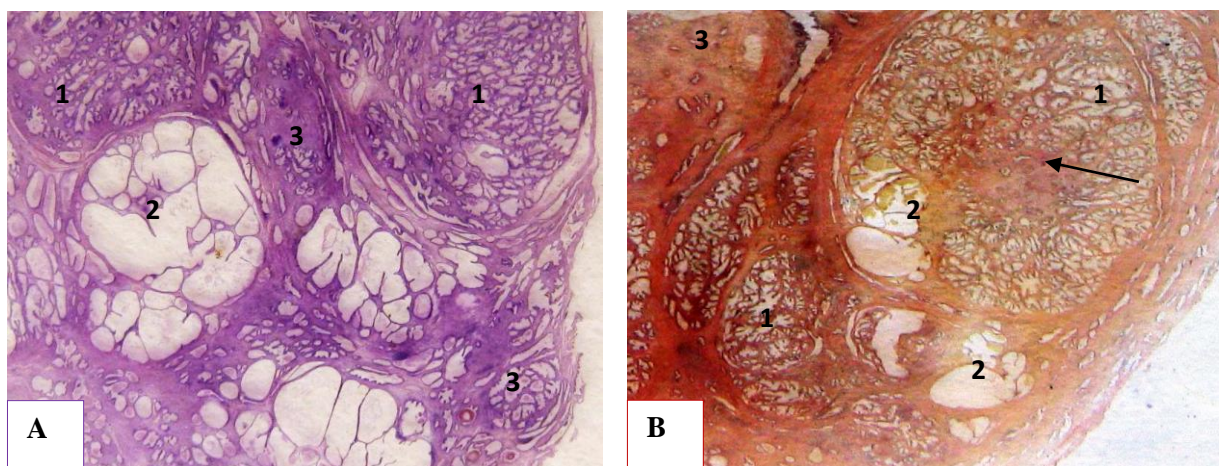
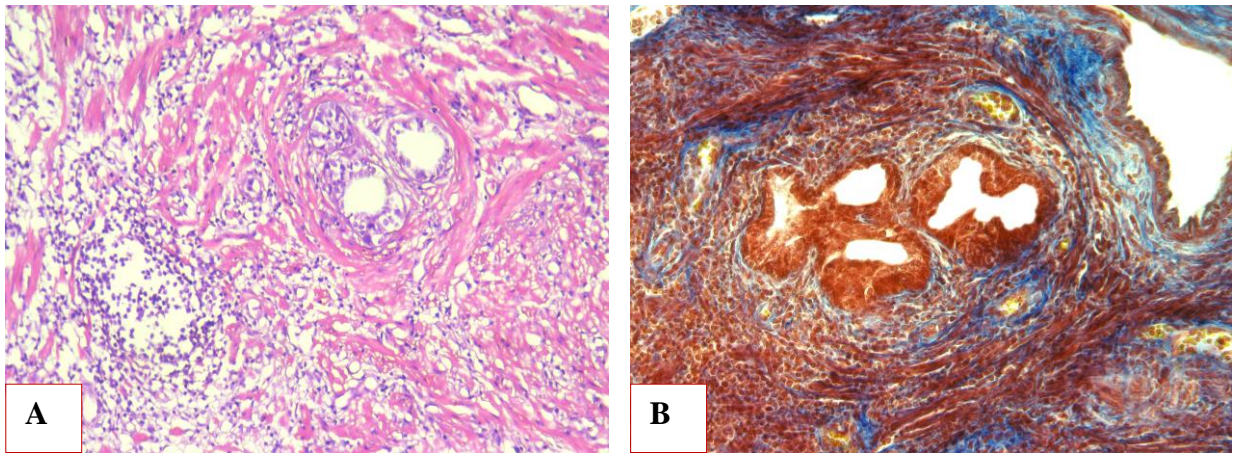


Figura 5.1. Structura lobulilor HBP cu particularități de hiperplazie și atrofie chistică: A) Particularități active proliferativ-hiperplazice nodulare; 1- hiperplazie macro-focală, 2- lobuli cu atrofie chistică, 3- microfocare neofomate proliferativ-hiperplazice fibro-glandulare  $\times 12$ . Colorație H&E; B) Structuri acinar-ductale cu reacție (săgeată) sclerogenă: 1- zone de hiperplazie, 2- focare de atrofie chistică, 3 - parenchim fibrilar glandular cu reacție sclerogenă și atrofie de glande  $\times 12$ . Colorație VG

Fenomenul respectiv relevă particularitățile progresive ale adenomului prostatic și ale morfogenezei acestuia. Modificările histologice evaluate în Figurile 5.1 – 5.2 cu o incidență de 25,0% (5/20) s-au atestat și în prostatele din lotul de control (**LC-2**) în cazurile cu HBP de comun cu prezența inflamației, frecvent fiind atestate în nodulii multilobulari,



5.2. Relevanțe a morfogenezei HBP -Nodul acinar nou format. A. nodul microscopic proliferativ din 3 acinusuri în aria țesutului muscular cu prezența infiltrației limfocitare x200. *Colorație H&E*; B. Atrofia componentei musculare și neformarea fibrelor conjunctive fine colagenizate imature x1050 *Colorație tricrom Mason*

### 5.2. Relevanțe histologice ale proceselor identificate în HBP și la frontiera de enucleare

Cercetările histologice efectuate în loturile rezolvate chirurgical **LS1** și **LS2**, în 84,7% (83/98) sa-u manifestat cu aceeași intensitate o structură polimorfă într-o gamă diversă de la hiperplazie la atrofie de tip simplu și/sau chistic și vice-versa, fiind asociate cu procese inflamatorii cronice în remisie sau active, modificări distrofice și discirculatorii (Figura 5.3AB).

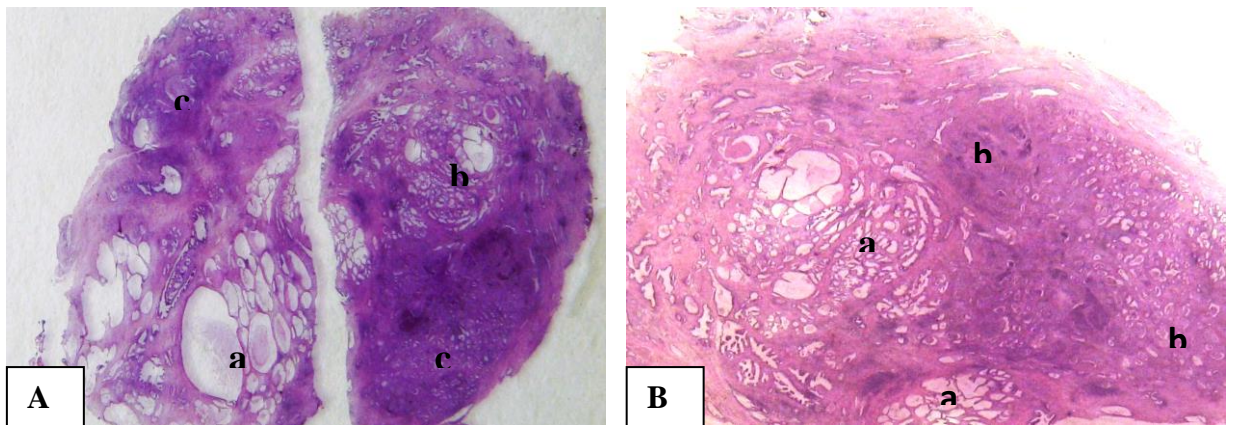


Figura 5.3. Structura microscopică de ansamblu a nodulului în HBP asociat cu prostatită: A) **LS1** - Lobuli cu atrofie chistică (a), hiperplazie glandulară (b) cu inflamație microfocală; hiperplazie activă asociată cu inflamație(c), în asociere cu inflamație cronică (c) ×25. *Colorație H&E*; B) **LS2**- Lobuli cu aspecte de hiperplazie glandular cu atrofie chistica focală (a), hiperplazie glandulară cu inflamație cronică (b) ×25. *Colorație H&E*;

De menționat că HBP asociată cu procese patologice, cu predilecție a celor inflamatorii constituie ponderea majoră cu frecvență covârșitoare în diverse grupe de vârstă, fiind confirmată și prin lotul de control **LC-2**. În funcție de vârstă în **LC-2**, HBP asociată cu prostatita cronică a constituit respectiv - 10% (2/20) la vârsta de 24-49 ani și 60-69 ani și 5% (1/20) la vârsta de 50-59 ani, 70-70ani și 80-89 ani. În funcție de dimensiunile HBP, cu o frecvență de 25% (5) cazuri



s-a înregistrat noduli hiperplazici de 1,8x3 cm și 2,6x3,5 cm, în 10% (2) cazuri de 4,3x3,3 cm și 10% (2) noduli dimensionați în limitele a 4,4x5,6 cm.

În 15,3% (15/98) sau depistat noduli cu divers grad de hiperplazie în lipsa oricărui proces inflamator în aria nodulului, ca rezultat nodulii respectivi fiind apreciați convențional ca HBP nodulară "pură".

Așa numita HBP "pură" la nivelul de enucleare a nodulilor, capsula sa manifestat cu predilecție ca o componentă conjunctivă sau sclerogenă mai accentuată cu aspecte glandular-chistice. Dar totuși este de menționat, pe circumferința nodulului "Pur", în 9,5% (8/83) din cazuri incluse în loturile citate în **LS1 și LS2**, sa atestat țesuturi ale prostatei reziduale cu modificări inflamatorii și necrolitice stabilind riscul prostatei reziduale la nivelul prostatei reziduale (Figura 5.4.).

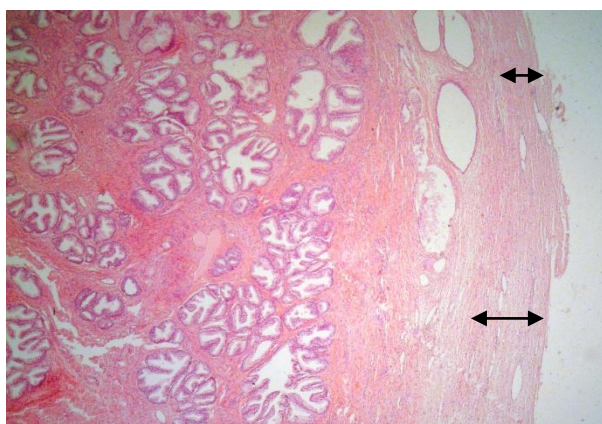


Figura 5.4 Nodulul hiperplazic "pur" cu zona marginală intactă – lipsa unui oarecare proces inflamator cronic sau activ x25. Colorație H&E

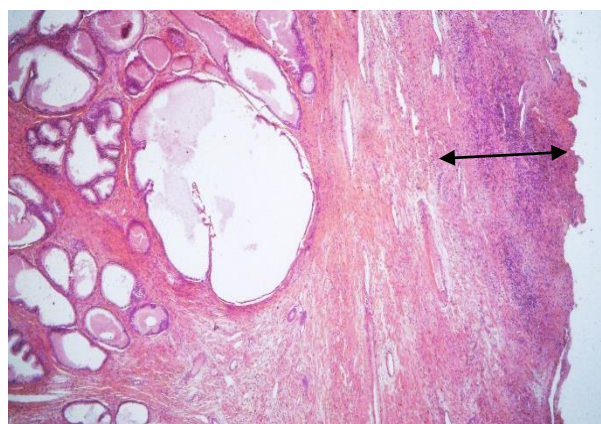


Figura 5.5 Nodulul HBP "pur" cu zona marginală în leziuni inflamatorii active distructive cu țesuturi de prostată inflamată x50. Colorație H&E

Rezultatele examenului histologic efectuat prin metoda hematoxilină-eozină (testul H&E) în funcție de structurile nodulilor HBP au stabilit prezența unei game largi de modificări patologice la nivelul stromei fibro-musculare, structurilor glandulare (acinar-ductale, periglandular) și în zona marginală de enucleare a nodulilor în HBP (Tabelul 5.3), fiind divizate în 3 grupe principale (Figurile 5.12-5.13): **a) procese inflamatorii; b) procese distrofice, c) tulburări vasculare-circulatorii**, fiind evaluate în funcție de structurile și zonele implicate ale HBP

Conform datelor comparative din Tabelul 5.3, acestea sau caracterizat prin predominarea procesului inflamator, mai frecvent prezent în componenta glandulară (acinar-ductală) și periglandulară cu un maximum de 90,4% (75/83) și în zona periferică de enucleare cu 83,1%(69/83), comparativ cu stroma fibro-musculară. Printre cele mai frecvente modificări patologice simultan în HBP, în plan morfologic au fost constatate leziuni inflamatorii de tip: *infiltrativ celular* (extrinsec) și *proliferativ-fibroplastice* (intrinsec), cu evoluție cronică în

remise, activă și în faza de acutizare, cu implicații ale componentelor structurale glandular-ductale și ale stromei interstițiale.

Cu o frecvență de 20% în **LS1** și 21,0% în **LS2** din cazuri, în diverse elemente structurale, concomitent cu infiltrația polimorfocelulară (limfocitară, plasmocitară, macrofagică, neutrofilă) sa atestat prezența eozinofilelor de la disperse în număr redus la infiltrații în focare și/sau difuz (Figura 5.14). O altă componentă a procesului inflamator depistat sunt leziunile granulomatoase nespecifice cu infiltrate non-specifice și cu prezența celulelor gigante de tipul corpurilor străini (Figura 5.15). De menționat, că analiza și evaluarea statistică a scos în evidență o corelație maximală dintre procesele patologice evaluate la nivelul componentei stromei fibrilar-musculare și a componentului glandular acinar-ductal ( $r=0,81$ ) cu o corelație reciprocă strânsă între procese la nivelul structurilor glandulare acinar-ductale și celei din zona marginală de enucleare a nodulului în HBP ( $r=0,79$ ). O legătură puternică s-a constatat între procesele patologice ale stromei fibro-musculare și zonei marginale de enucleere a HBP( $r=0,60$ ).

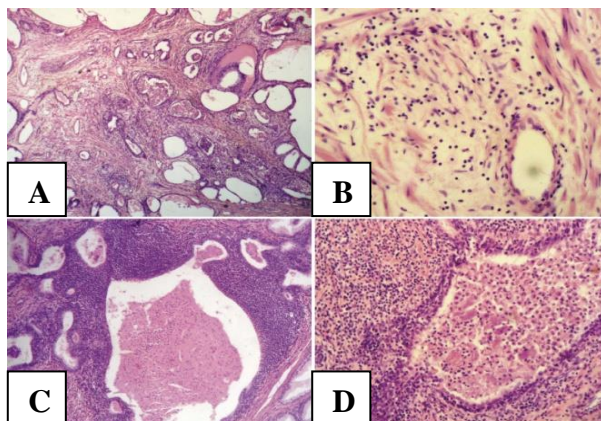


Figura 5.12. Leziuni inflamatorii ale componentelor stromo-glandulare a nodulilor HBP: a) cronică în stromă și peri- și glandula; b) cronică ușoară în stromă; c) cronică activă în stromă, peri – și glandular; d) predominant acută purulentă în stromă și glande. Colorația H&E, A, C-x 25; B, D-x 75.

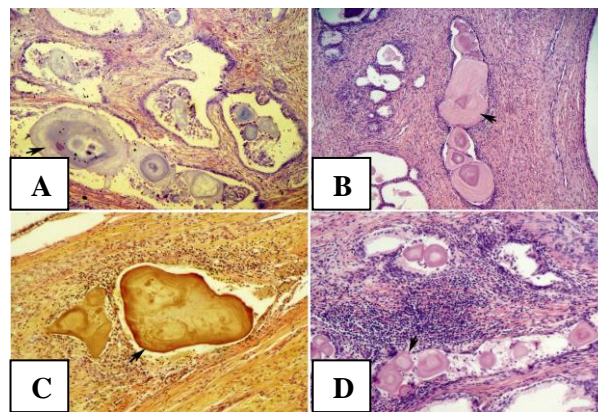


Figura 5.13. Relevanță microscopică de ansamblu ale leziunilor distrofice și inflamatorii: a) corpusculi amilacei cu procese proliferative fibroplastice a stromei; b-d) corpusculi amilacei în asociere cu inflamație cronică a stromei și structurilor glandulare (c-d). Colorație H&E, A,B,D -x 75; van Gieson, C-x 75

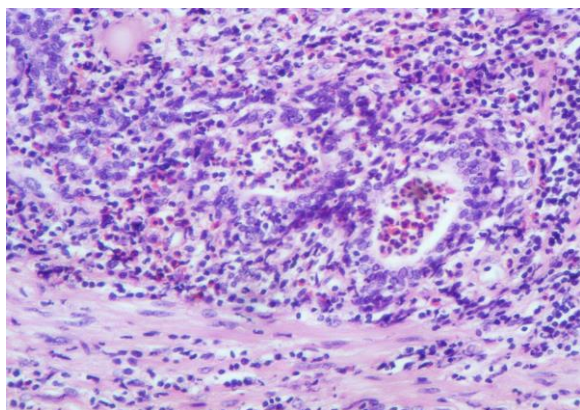


Figura 5.14. Leziuni inflamatorii cu eozinofilie semnificativă în infiltratul stromal-glandular polimorfocelular.

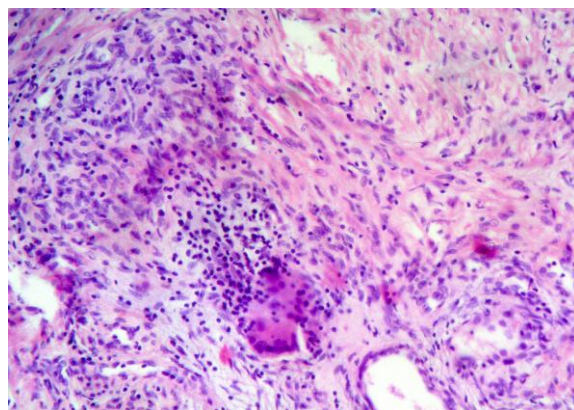


Figura 5.15. Proces inflamator de tip granulomatos cu simplaste celulare gigante polinucleare Colorație H&E, -x150.

Rezultatele obținute ne permit să afirmăm cu certitudine că, procesele patologice de diferită origine din HBP se resimt în mod vădit nu doar în parenchimul nodulului, ci și la marginea nodulului enucleat cu repercusiuni asupra zonei reziduale la nivelul prostatei, având un impact semnificativ în evoluția complicațiilor recente și perioadei postoperatorii.

### 5.3. Inflamația și profilul imunohistochimic a populației limfocitare în HBP

Cu o frecvență de 69,4% (34/49) din cazuri în **LS1** și 53,1% (26/49) în **LS2** leziunile inflamatorii cu predilecție a componentei limfocitare sunt prezente atât în zonele marginale ale nodulilor în HBP, cât și în țesuturile din "capsula chirurgicală reziduală" de clivaj prostatică după adenomectomie (Figura 5.16).

De asemenea este de menționat că rezultatele atestate în **LC-2** relevă aceeași particularitate morfopatologică ca și în loturile **LS1 – LS2** al studiului, a prezenței procesului inflamator cu predilecție a celui limfocitar, fapt ce semnalează prezența unor procese care induc sau determină evoluția procesului inflamator și care exprimă în mod tradițional prezența prostatitei și în zona reziduală a prostatei în evoluția HBP.

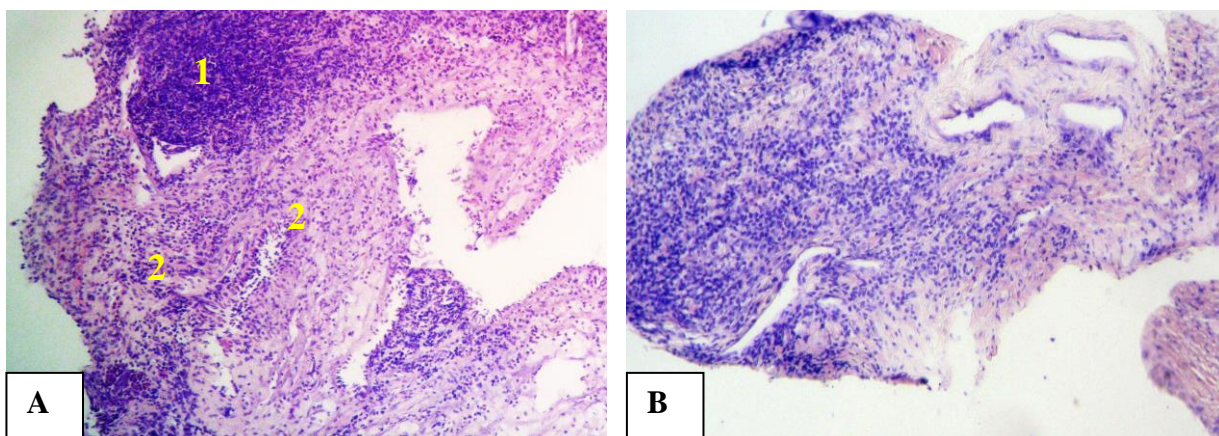


Figura 5.16 Caracteristica procesului inflamator în zona reziduală de clivaj a prostatei. **A.** Biopsat a zonei reziduale: infiltrat pseudofolicular limfocitar (1) și granulocitar cu eozinofile (2), focar difuz x100. *Colorație H&E*; **B.** Biopsat din zona reziduală a prostatei cu infiltrat predominant limfocitar și ușoară proliferativă fibrocitară x50. *Colorație H&E*

Testarea profilului limfocitar în inflamația nodulului HBP și a zonei de clivaj a prostatei a conturat prezența limfocitelor T (CD3 pozitive) cu aspect dispersat și în mici focare în stroma componentelor structurale ale HBP. Cu o frecvență de 64-75% limfocitele T (CD3 pozitive) s-au evidențiat în infiltratul inflamator de la nivelul stromei cu un caracter dispers periglandular și în componenta celulară cu glande neoformate inclusiv la nivelul capsulei chirurgicale.(Figura 5.17)

Profilul predominant a T-limfocitelor și limfocitelor B în HBP inclusiv în capsula chirurgicală reziduală relevă prezența prostatitei cronice și poate servi un marker a declanșării

unui proces determinant în evoluția atipică a hemostazei în lojă cu posibila apariție a complicațiilor intra- și postoperatorii precum și în evoluția recidivării adenomului de prostată.

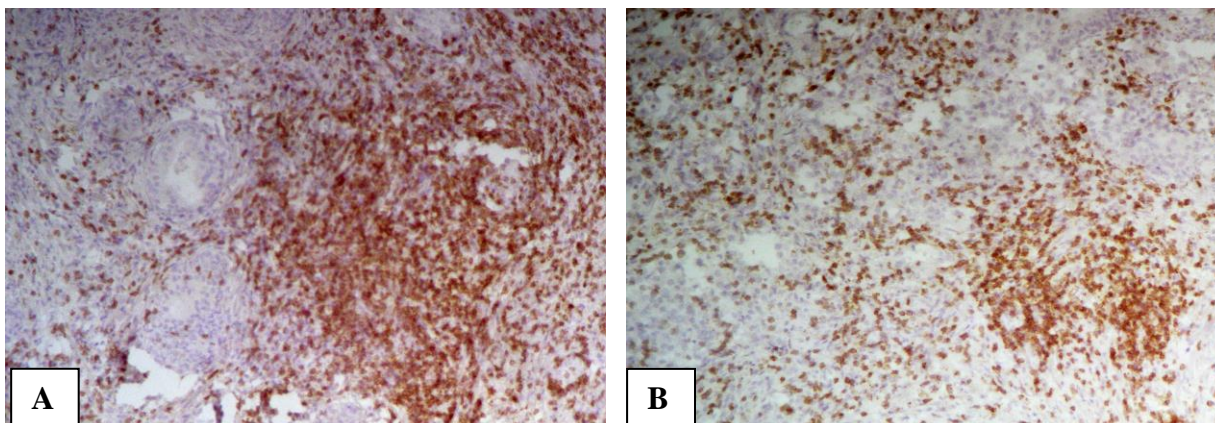


Figura 5.17 Limfocite T CD3-pozitive. A) Limfocite T CD3-pozitive în componentului glandular al adenomului  $\times 100$ ; B) Limfocite T CD3-pozitive în focarele cu glande neoformate la nivelul capsulei chirurgicale ( $\times 25$ ). *Imunoreacție și anti-CD3, EnVision.*

#### 5.4. Particularitățile inflamatorii în HBP, relevanța statistică a gradului de activitate

Rezultatele studiilor complexe morfologice și analitice prin estimarea statistică, a permis o specificare completă a caracterului proceselor patologice coexistente în HBP, cu formularea unui concept clinico-morfologic privind coexistența patogeniei ale HBP și prostatitelor, care în rezultatul cooperării clinic-morfopatologice s-a conturat o clasare științifică și practică a acestora în următoarele forme evolutive: după caracterul inflamator și după implicarea marginii de clivaj și lojei reziduale de prostată:

##### 1. După caracterul inflamator

1. Hiperplazia nodulară benignă cu prostatită cronică limfocitară (pseudo- sau foliculară);
2. Hiperplazia nodulară benignă cu prostatită cronică polimorfocelulară;
3. Hiperplazia nodulară benignă cu prostatită cronică granulomatoasă;
4. Hiperplazia nodulară benignă cu prostatită cronică în acutizare focală;
5. Hiperplazia nodulară benignă cu prostatită cronică în acutizare cu abces/distruktivă.

##### 2. După implicarea marginii de clivaj și lojei reziduale de prostată

- a. HBP cu prostatită marginal negativă
- b. HBP cu prostatită marginal pozitivă

**Tabelul 5.2. Repartiția indicilor calității managementului chirurgical la externare**

Caracteristica la externare	LS1 (n <sub>1</sub> =49)	LS2 (n <sub>2</sub> =49)	t	p
	M <sub>1</sub> ±ES <sub>1</sub>	M <sub>2</sub> ±ES <sub>0</sub>		
Însănătoșire completă	85.7±5.00	51.0±7.14	3.9801	<0.001
Statut satisfăcător	12.2±4.68	38.8±6.96	3.1720	<0.01
Statut nesatisfăcător	2.0±2.00	10.2±4.32	1.7213	>0.05

Comparativ cu perioada preoperatorie unde indicii IPSS a înregistrat o medie de  $27,5\pm 0,31$  și QoL de  $5,3\pm 0,11$ , la 3 luni după externare IPSS semnificativ sa îmbunătățit fiind în mediu  $6,65\pm 0,80$ , la 12 luni înregistrând o medie de  $4,70\pm 0,81$ , iar indiciile QoL la 3 luni a înregistrat o medie de  $6,65\pm 0,22$  și respectiv la 12 luni -  $1,30\pm 0,21$ . Este de menționat că volumul de urină în mediu la 3 luni a înregistrat o medie de  $156\pm 27,35$  ml, iar volumul urinei reziduale de  $12,25\pm 2,25$  ml, cu descreștere în dinamică la  $3,00\pm 1,22$  la 6 luni și de  $1,35\pm 0,71$  la 12 luni de la externare.

### CONCLUZII GENERALE

1. Au fost identificați următorii factori a HBP, care au necesitat intervenție chirurgicală deschisă: vârsta medie a pacienților  $69\pm 3,25$  ani, retenție acută de urină (57% cazuri), retenție cronică de urină (28% cazuri), volumul mediu al prostatei operate fiind apreciat ca  $86\pm 5,27$  cm<sup>3</sup>. La 72,5% din pacienți a fost anterior administrat tratament conservator, la 25,5% a fost efectuată epicistostomie, iar 61,5% din bolnavi au fost supuși cateterismului vezicii urinare.
2. La pacienții cu HBP voluminoasă asociată cu prostatită cronică s-a înregistrat în ser și local în loja adenomului operat o majorare semnificativă a indicatorilor endotoxicozei (SN de  $3,1\pm 0,2$  ori; SMMM de  $2,25\pm 0,04$  ori), precum și prezența dublă a proteazelor acide și alcaline înainte de operație, cu o majorare consecutivă de 14% și 73%, corespunzător, în perioada postoperatorie, ca reflectare a inflamației.
3. Pentru pacienții cu HBP examinați s-a constatat o creștere semnificativă (de 2-6 ori) a enzimelor lizozomale (NAG,  $\beta$ -gal,  $\beta$ -glu, CatG, CatD), ceea ce confirmă prezența unui proces local cronic inflamator în cadrul HBP chiar înainte de intervenție chirurgicală. Postoperator s-a înregistrat creșterea activității FAc și NAG, menținerea unei valori sporite a  $\beta$ -gal,  $\beta$ -glu, cat G, cu o reducere simultană a activității Cat D,  $\beta$ -glu și arilsulfatazelor A și B. Aceste modificări sunt concomitent înregistrate și în serul sangvin și local.
4. Evaluarea parametrilor stresului oxidativ și statutului sistemului antioxidant la pacienții cu HBP voluminoasă, asociată cu prostatită cronică, în serul sangvin (pre- și postoperator), la nivelul țesutului adenomatos și în loja adenomului operat a confirmat agravarea stresului oxidativ de 2-3 ori (SRO, HPL, CD, CC, DAM) pe fondal de reducere a activității componentelor sistemului antioxidant cu 33-45% (AAT-DPPH, SOD, CAT și GPx).
5. Examenul histologic în HBP voluminoasă a demonstrat prezența procesului inflamator cronic de intensitate cu caracter diferit, cu activitate moderată și pronunțată atât în structurile nodulare enucleate, cât și la nivelul lojei reziduale, ceea ce a oferit posibilitatea de

evidențiere a 5 forme evolutive de HBP cu prostatită și 2 forme cu sau fără prostatia marginală la nivelul lojei reziduale, fapt ce confirmă importanța procesului inflamator în progresia HBP voluminoase și a riscului complicațiilor postoperatorii.

6. Cercetările histologice prin metode convenționale și histochimice au constatat prezența restructurării componentului stromo-glandular prin formare *de novo* a unor complexe pseudonodulare proliferativ-hiperplazice, acinar-glandulare, secundat de proces inflamator infiltrativ-celular, ceea ce relevă persistarea particularităților primordiale ale morfogenezei în HBP și atestă importanța procesului inflamator asociat în progresia hiperplaziei nodulare benigne.
7. Intervenția chirurgicală deschisă optimizată prin procedeul de drenare -irigare transuretrală a contribuit la minimizarea influenței componentului inflamator asupra evoluției perioadei postoperatorii imediate și tardive după adenomectomie. Ca rezultat, s-a obținut însănătoșirea postoperatorie completă la 85% din pacienți prin restabilirea precoce a micției, diminuarea duratei de spitalizare, precum și micșorarea semnificativă a ratei de dezvoltare a complicațiilor postoperatorii în timp scurt și pe durată lungă.

### RECOMANDĂRI PRACTICE

1. Optimizarea managementul pacienților cu HBP presupune analiza factorilor potențiali de risc (dimensiunile mari ai adenomului  $\geq 80 \text{ cm}^3$ ), retenție acută de urină, retenție cronică de urină corectată prin epicistostomă, asocierea prostatitei, vârsta înaintată ( $\geq 70$  de ani), care ar putea orienta conduita pacientului către operație deschisă;
2. Evaluarea dinamică pre- și postoperatorie în serul sangvin, țesutul prostatei și loja adenomului operat a SN, SMMM, enzimelor proteolitice acide și alcaline, enzimelor lizozomale (NAG,  $\beta$ -gal,  $\beta$ -glu, CatG, CatD), indicilor stresului oxidativ (HPL, DAM) și a activității sistemului antioxidant (AAT-DPPH, SOD, CAT și GPx) poate fi recomandată pentru o monitorizare eficientă a evoluției postoperatorii la pacienții supuși corecției deschise a HBP voluminoase;
3. Examenul histologic este important pentru aprecierea proceselor de hiperplazie glandulară micro-macroadenomatoasă, ce determină pronosticul pre- și intraoperator în adenomectomie, precum și a cavității reziduale de clivaj, facilitând astfel adaptarea unei tactici medico-chirurgicale optimale;
4. Este recomandată completarea adenomectomiei transvezicale (deschise) cu manipulații chirurgicale orientate spre minimizarea inflamației locale, inclusiv a irigării-drenării, care

asigură o monitorizare mai eficientă a hemostazei postoperatorii și inflamației în regiunea lojei adenomului operat, cu reducere consecutivă a ratei complicațiilor postoperatorii de scurtă și lungă durată.

### BIBLIOGRAFIE SELECTIVĂ

1. UNNIKRISHNAN R. et al. Benign prostatic hyperplasia: Evaluation and medical management in primary care. *Clev. Clinic Journal of Medicine* January. 2017; 84, pp. 53-64;
2. GBD 2019 Benign Prostatic Hyperplasia Collaborators: a systematic analysis for the GBDS 2019. *Lancet Healthy Longev.* 2022 Nov;3(11):e754-e776;
3. TĂNASE A., CEBAN E. et.al., Rezultatele studiului multicentric al patologiei prostatei în unele localități ale Republicii Moldova. *Arta Medica.* 2019, (1/70), pp. 52-56;
4. GLOBA T., Profilul molecular al stromei în proliferările benigne și maligne ale prostatei. Chisinău, SUMP „Nicolae Testemitanu”; 2022. 32 p.
5. KUMAR V. et al. / CUCULICI GH.(ed), GHEORGHIU ANCA (ed). Hiperplazie benignă de prostată. București: Editura Medicală Callisto, 2015, pp. 663-668;
6. КУДРЯВЦЕВ, Ю.В. et al. Морфологические изменения в ткани предстательной железы при ДГ. *Экспериментальная и клиническая урология.* №1, 2023. pp 1-12;
7. TORREALBA N. et al. Homeostasis: apoptosis and cell cycle in normal and pathological prostate. *Aging Male.* 2020; 23(5), pp.335-345.
8. MADERSBACHER S. et al., Pathophysiology of Benign Prostatic Hyperplasia and Benign Prostatic: Enlargement: *Gerontology.*2019; 65, pp. 458-464.
9. UNTERGASSER, G. et al., Benign prostatic hyperplasia: age-related tissue-remodeling. *Exp Gerontol.* 2005; 40(3):121-8.
10. BATTY M et al., Metabolic Hormones Modulate Macrophage Inflammatory Responses. *Journal: Cancers,* 2021; 13(18) p. 4661.
11. TUBARO A. et al., The Current Role of Open Surgery in BHP. *EUA,* 2006; 4, pp. 191-202,
12. BALANTINE U. et al., Transvesical Prostatectomy after Transurethral Resection - Need for Retention of Skills for Open Prostatectomy. *EJM. and HSc.* 2021, vol. 3, Issue 4.pp1-2.

### LISTA LUCRĂRILOR ȘTIINȚIFICE PUBLICATE LA TEMA TEZEI

1. **BOBU, V.,** TĂNASE, A., ZOTA, E. Benign prostatic hyperplasia - etiology, clinical features and management. Historical and contemporary aspects. In: *Revista de Științe ale Sănătății din Moldova,* 2023, vol. 10, nr. 2, pp. 40-50.

2. ZOTA, Eremia, **BOBU**, Victor, DAVID Valeriu., PLEȘCA, Eduard, IEȘEANU, Artur, BUMBU, A.. Inflamația și profilul imunohistochimic al populației limfocitare în adenomul prostatic și la limita capsulei chirurgicale prostatice reziduale după adenomectomie. In: *Arta Medica* , 2019, nr. 1(70), pp. 68-71. ISSN 1810-1852.
3. **BOBU**, V. Prostatita marginal pozitivă la limita capsulei chirurgicale ale prostatei reziduale după adenomectomie. In: *Revista Română de Urologie*. 2019, nr. 2(18), pp. 51.
4. **BOBU**, V., ODOVENCO, V., PLEȘCA, E., CAROIAN, V., TANASE A. Evaluarea morfologică a prostatitei și adenomului prostatic în decese incidentale, urogenital non-morbide = Morphological evaluation of prostatic prostrations and prostatic adenomes in incidental, non-morbid urogenital deces. *Revista Română de Urologie*. 2018, nr. 2 (vol.17), pp. 56. ISSN 1223-0650.
5. **BOBU**, V.G Inflamația și profilul imunohistochimic a populației limfocitare în Hiperplazia benignă de prostată. In: *Revista Română de Urologie*. 2018, nr. 2, pp. 55. ISSN 1223-0650.
6. **BOBU**, V., GUDUMAC, V., TANASE, A., ZOTA, IE., CAROIAN, V., COSTENCO, E. Changes of free radical oxidation and of antioxidant defense system in peripheral blood and fluid discharged from prostate draining lodge in large transbladder adenomectomy. *Curierul Medical*. 2016, vol. 59, nr 1, pp. 32-37. ISSN 1875-0666.
7. TĂNASE, A., **BOBU**, V., GUDUMAC, V., PLEȘCA, E., CARAION, V., COSTENCO, E., GUȚU, C. Particularitățile activității enzimelor lizozomale din serul sangvin în adenomul prostatic și la nivelul lojei după adenomectomia transvezicală cu utilizarea drenului endouretral al lojei. In: *Sănătate Publică, Economie și Management în Medicină* , 2016, nr. 2(66), pp. 121-124. ISSN 1729-8687.
8. **BOBU**, V. Tactici medico-chirurgicale în rezolvarea adenomului și hemostazei locale a prostatei prin adenomectomie transvezicală cu drenarea lojei. *Sănătate Publică, Economie și Management în Medicină*. 2016, nr. 2(66), pp. 208-212. ISSN 1729-8687.
9. **BOBU**, V., GUDUMAC, V., PLEȘCA, E., GUȚU,C., CAROIAN, V., COSTENCO, E., TANASE, A. Profilul biochimic al proceselor proteolitice din serul sanguin în adenomul prostatic și la nivelul lojei după adenomectomia transvezicală cu utilizarea drenului endouretral în loja prostatică. In: *Arta Medica*. **2015**, nr. 4(57), pp. 75-78. ISSN 1810-1852.
10. ZOTA, Eremia, **BOBU**, Victor, PETROVICH, Virgil, SINIȚÎNA, Lilia, TĂNASE, Adrian. The statistical evaluation of concomittant pathologic processes in prostatic adenoma. In: *Curierul Medical*, 2013, nr. 4(56), pp. 10-16. ISSN 1875-0666.



11. **BOBU VICTOR.** Considerațiuni actuale privind particularitățile morfologice ale adenomului voluminos de prostată asociat cu prostatită. În.: Intellectus nr.1. 2016., p 103-115.
12. IEȘEANU, C., IEȘEANU, A., GUȚU, C., **BOBU V.** Complicații postoperatorii după adenomectomie în cadrul secției urologie a IMSP SCM "Sf.Treime" în perioada 2005-2009. *Arta Medica* nr 2(45)2011, p 62-62. ISSN 1810-1852
13. **BOBU, V.,** PETROVICI, V., ZOTA, E., RUSU, S., ȘÎNIȚINA, L., GUȚU, C., PLEȘCA, E., IPATI, B., CARAION, V., CHIRIȚA, L., CREȚU, M., IEȘEANU A., ȘEICANU, I., BANOV, P. Estimarea particularităților și gradului de activitate ale proceselor inflamatorii coexistente în hiperplazia benignă de prostată. In: *Arta Medica. Ed.specială*, 2011, nr. 2(45), pp. 44-47. ISSN 1810-1852.
14. **BOBU, V.G.,** BÂRSAN, M.R., ZOTA, I., BANOV, P.V., SINITINA, L. C. Considerations over coexisting chronic prostatitis in BPH. In: *European Urology Supplements*. 2011, issue 9(10), pp. 647. ISSN 1569-9056.
15. **BOBU, V.,** PETROVICI, V., ZOTA, Er., RUSU, S., RENIȚA, V., BÎRSAN, M., BANOV, P. Particularități morfopatologice in hiperplazia nodulară benignă de prostată. In: *Arta Medica* , 2011, nr. 4(47), pp. 9-15.
16. **BOBU, V.,** IPATII, B. Optimizarea metodelor de hemostază și adrenării vezicii urinare în adenomectomia transvezicală. Aspect economic. In: *Arta Medica*. 2006, Ed.specială, rezumatele congresului 4 de Urologie, Dializă și Transplant Renal, pp. 44- 45. ISSN 1810-1852.

## ADNOTARE

**BOBU Victor „Aspecte clinico-diagnostice și curative în tratamentul hiperplaziei benigne de prostată asociată cu prostatita cronică”.** Teza de doctorat în științe medicale,

Chișinău, 2025

**Structura tezei.** Materialele tezei sunt expuse pe 176 pagini: introducere, 5 capitole, sinteza rezultatelor obținute, concluzii generale și recomandări, bibliografia din 274 surse, 8 anexe, 132 pagini dactilografiate de texte de bază, 44 figuri, inclusiv imagini, 25 tabele. Rezultatele obținute sunt publicate în 16 lucrări științifice, inclusiv peste hotare. **Cuvinte-cheie:** HBP, prostatită, diagnostic clinic, adenomectomie, homeostază, drenarea lojei, biochimie, morfopatologie, imunohistochimie. **Domeniul de studiu:** urologie. **Scopul lucrării:** Optimizarea atitudinii diagnostic-curative la pacienții cu hiperplazie benignă de prostată voluminoasă asociată cu prostatită cronică. **Obiectivele cercetării:** 1. Studiarea particularităților clinice și factorilor de risc la pacienții cu HBP voluminoasă asociată cu prostatită cronică, cu indicații privind tratamentul chirurgical deschis. 2. Analiza comparativă a rolului predictiv ai parametrilor inflamatorii, ai homeostaziei și ai sistemului antioxidant / stresului oxidativ la nivel local și general, pre- și postoperatoriu pe termen scurt și lung la pacienții operați deschis cu HBP asociată cu prostatită cronică. 3. Caracterizarea modificărilor morfologice locale precum și a severității inflamației la nivelul componentelor structurale ale HBP și lojei reziduale la pacienții operați. 4. Analiza rezultatelor postoperatorii pe termen scurt și lung la pacienții cu hiperplazie benignă de prostată după adenomectomia deschisă. **Noutatea și originalitatea științifică** constă în confirmarea prezenței proceselor inflamatorii la nivelul HBP în perioada preoperatorie atât din punct de vedere biochimic, cât și morfologic, precum și în atestarea importanței lor pentru apariția complicațiilor postoperatorii. Am stabilit că drenarea lojei adenomului operat, acționând prin reducerea inflamației locale, contribuie la o evoluție postoperatorie mai favorabilă. **Problema științifică importantă soluționată în teză** constă în confirmarea prezenței morfologice a inflamației locale în cadrul HBP asociate cu prostatită cronică, care depinde direct de creșterea activității markerelor endotoxicozei, enzimelor proteolitice, lizozomale și dereglările echilibrului prooxidant/ antioxidant în serul sangvin, la nivelul țesutului adenomatos și în loja postadenomectomică. Severitatea procesului inflamator la nivelul prostatei operate deschis depinde în mod direct și de riscul unei evoluții nefavorabile a HBP în urma operației deschise. **Semnificația teoretică** a lucrării științifice efectuate rezidă în prezentarea dovezilor concludente privind existența indubitabilă a unui component inflamator în patogeneză complexă ale HBP voluminoase. A fost demonstrată utilitatea indicatorilor biochimici ai inflamației ca criterii prognostice în determinarea severității maladiei, riscului complicațiilor postoperatorii și în elaborarea măsurilor profilactice. **Valoarea aplicativă a lucrării** pentru practica medicală de specialitate constă în concretizarea a 3 direcții posibile de optimizare a managementului HBP voluminoase asociate cu prostatită cronică, s-a demonstrat rolul predictiv privind dezvoltarea complicațiilor postoperatorii ai indicatorilor biochimici a inflamației. A fost identificat rolul lor patogenetic ce deschide noile posibilități de influențare terapeutică a evoluției HBP. S-a constatat, de asemenea, că drenarea-irigarea lojei postadenomectomice se recomandă a fi aplicată în cadrul operațiilor deschise a HBP. **Implementarea rezultatelor științifice.** Au fost implementate în cadrul activității didactice a Catedrei de Urologie și Nefrologie Chirurgică a IP USMF „Nicolae Testemițanu”, activitatea științifico-practică a Laboratorului de biochimie și a Laboratorului de morfologie, catedra histologie, citologie și embriologie, IP USMF „Nicolae Testemițanu”, în practica medicală a IMSP SCM „Sfânta Treime”.

## АННОТАЦИЯ

**БОБУ Виктор «Клинико-диагностические и лечебные аспекты лечения доброкачественной гиперплазии предстательной железы, ассоциированной с хроническим простатитом».** Диссертация на соискание ученой степени доктора медицинских наук, Кишинев, 2025

**Структура диссертации.** Материалы диссертации представлены на 176 страницах, в том числе: введение, 5 глав, обобщение полученных результатов, выводы и рекомендации, библиография из 274 источника, 8 приложений, 132 машинописных страниц основного текста, в том числе 25 таблиц, 44 рисунков. Полученные результаты опубликованы в 16 научных статьях, в том числе за рубежом. **Ключевые слова:** доброкачественная гиперплазия предстательной железы (ДГПЖ), хронический простатит (ХП), клинический диагноз, аденомэктомия, гомеостаз, дренирование ложи, биохимия, морфопатология, иммуногистохимия. **Область исследования:** урология. **Основная цель работы:** Оптимизация диагностической и лечебной тактики у больных с массивной доброкачественной гиперплазией предстательной железы на фоне ХП. **Задачи исследования:** 1. Изучение клинических особенностей и факторов риска у больных с массивной ДГПЖ на фоне ХП, имеющих показания к открытому хирургическому лечению. 2. Сравнительный анализ прогностической роли показателей воспаления, гомеостази и антиоксидантной системы/оксидативного стресса на местном и общем уровне, до- и в раннем послеоперационном периоде, а также в отдаленном периоде у больных, перенесших открытые операции по поводу ДГПЖ на фоне ХП. 3. Характеристика местных морфологических изменений, в том числе выраженности воспаления на уровне структурных компонентов ДГПЖ и остаточного ложа у оперированных больных. 4. Анализ ранних и отдаленных послеоперационных результатов у больных ДГПЖ после открытой аденомэктомии. **Новизна и научная оригинальность** заключается в биохимическом и морфологическом подтверждении наличия воспалительных процессов на уровне ДГПЖ в предоперационном периоде, а также в доказательстве их значимости для развития послеоперационных осложнений. Показано, что дренирование ложи оперированной аденомы, способствует более благоприятному развитию послеоперационного периода. **Решенная важная научная задача** состоит в морфологическом подтверждении наличия локального воспаления при ДГПЖ ассоциированной с ХП, что коррелирует с повышением активности маркеров эндотоксикоза, протеолитических ферментов, лизосомальных ферментов и нарушениями прооксидантно-антиоксидантного баланса в сыворотке крови, на уровне аденоматозной ткани и в постаденомэктомической ложе. **Теоретическая значимость проведенной научной работы** заключается в представлении убедительных доказательств несомненного существования воспалительного компонента в сложном патогенезе массивного ДГПЖ. Продемонстрирована потенциальная важность биохимических показателей воспаления в качестве прогностических критериев при оценке тяжести заболевания, риска послеоперационных осложнений и при разработке профилактических мероприятий. **Прикладное значение работы** заключается в определении трех возможных направлений оптимизации ведения больных открытым способом массивных ДГПЖ ассоциированных с ХП. Продемонстрирована прогностическая роль биохимических показателей воспаления на развитие послеоперационных осложнений. Метод дренирования-орошения ложи после аденомэктомии рекомендован к применению в открытой хирургии ДГПЖ. **Внедрение научных результатов.** Полученные результаты внедрены в учебный процесс кафедры Урологии и Оперативной Нефрологии ГУМФ им. Н.Тестемицану, в научно-практическую деятельность лаборатории биохимии и лаборатории морфологии кафедры гистологии, цитологии и эмбриологии ГМФУ им. Николае Тестемицану, в лечебную практику МКБ «Святая Троица».

## ANNOTATION

**BOBU Victor "Clinical-diagnostic and curative aspects in the treatment of benign prostatic hyperplasia associated with chronic prostatitis".** PhD thesis, Chisinau, 2025

**Thesis structure.** The thesis materials are presented on 176 pages, including: introduction, 5 chapters, synthesis of the obtained results, general conclusions and recommendations, bibliography from 274 sources, 8 appendices, 132 typed pages of basic texts, including 25 tables and 44 figures. The obtained results are published in 16 scientific papers in county and abroad.

**Key words:** benign prostatic hyperplasia (BPH), prostatitis (CP), clinical diagnosis, adenomectomy, drainage-irrigation of postadenomectomic residual lodge, biochemistry, morphopathology, immunohistochemistry. **Field of study:** urology. **The purpose of the research:** Optimizing the diagnostic-curative attitude in patients with benign prostatic hyperplasia associated with chronic prostatitis. **Research objectives:** Clinical features and risk factors evaluation among patients with large BPH associated with PC presenting indications for open surgical treatment. Dynamic changes and predictive role of inflammatory, homeostasis and antioxidant/oxidative stress parameters assessment at local and general, preoperative and early/late postoperative levels in patients undergoing open surgery for BPH associated with CP. Local morphological changes study of inflammation of the structural components of BPH and postsurgical residual lodge in this group of patients. Determination of the role of postoperative drainage of postadenomectomic residual lodge on postoperative outcome after open surgery. **The novelty and scientific originality of the study** lies in confirming of the presence of inflammatory processes in large BPH in the preoperative period both biochemically and morphologically, as well as attesting their importance for the development of postoperative complications. It has been shown that drainage of the operated adenoma residual lodge, acting by reducing local inflammation, contributes to a more favorable postoperative outcome. **The important scientific problem solved in the thesis** is based on confirmation of the morphological presence of local inflammation in large BPH associated with CP, which correlates with increased activity of endotoxin markers, proteolytic enzymes, lysosomal enzymes and disturbances of prooxidant/antioxidant balance in blood serum, adenomatous tissue and in the postadenomectomy residual lodge. The inflammation severity in BPH tissue directly correlates with the risk of unfavorable evolution of large BPH following open surgery. **The theoretical significance of the thesis** lies in the presentation of conclusive evidence for the undoubted existence of an inflammatory component in the complex pathogenesis of large BPH. There was demonstrated potential usefulness of biochemical indicators of inflammation as prognostic criteria in the assessment of disease severity, of the risk of postoperative complications and in the development of prophylactic measures. **The practical value** of the work comes from three possible ways of management optimization of large BPH associated with chronic prostatitis, which is operated openly. First, the predictive role of biochemical indicators of inflammation on the development of postoperative complications was demonstrated. The identification of their pathogenetic role opens new possibilities to influence the evolution of BPH. The post-adenomectomy residual lodge drainage-irrigation method is recommended to be applied in open BPH surgery. **Implementation of scientific results.** They were implemented in the didactic activity of the Department of Urology and Surgical Nephrology, "Nicolae Testemitanu" SMPU, in the scientific-practical activity of the Biochemistry Laboratory and the Morphology Laboratory, Department of Histology, Cytology and Embryology, "Nicolae Testemitanu" SMPU, in the medical practice of Municipal Clinical Hospital "Holy Trinity".

**BOBU VICTOR**

**ASPECTE CLINICO-DIAGNOSTICE ȘI CURATIVE  
ÎN TRATAMENTUL HIPERPLAZIEI BENIGNE DE PROSTATĂ  
ASOCIATĂ CU PROSTATITĂ CRONICĂ**

**321.22 – UROLOGIE ȘI ANDROLOGIE**

Autoreferatul tezei de doctor în medicină

---

Aprobat spre tipar: data	Formatul hârtiei 60x84 1/16
Hârtie offset. Tipar offset.	Tiraj ...70 ex
Coli de tipar.: ...	Comanda nr. ....

---

*Denumirea și adresa instituției unde a fost tipărit autoreferatul*